

## VERUCI GENITALE RECIDIVANTE LA UN PACIENT VÂRSTNIC

### RECURRENT GENITAL WARTS IN AN ELDERLY PATIENT

DENISA URZICEANU\*, DELIA BOTEZATU\*, MIHAELA ȚOVARU\*, MARIA GRIGORE\*\*, SIMONA ROXANA GEORGESCU\*

#### Rezumat

Papilomavirusurile umane (PVU) sunt virusuri ubicuitare, rezistente, având o incidență în creștere în ultimii ani. Acestea pot da un spectru larg de manifestări cutanate și/sau mucoase: de la verucile vulgare benigne până la leziuni pre-canceroase și canceroase. Există aproape 200 de tipuri de PVU, dintre care 50 infectează zona genitală. PVU 16 este subtipul principal implicat în dezvoltarea carcinomului spinocelular (CSC) penian.

Prezentăm cazul unui pacient în vârstă de 76 de ani, imunocompetent, care se internează în clinica noastră pentru prezența unei leziuni tumorale, bine delimitată, 0,5x0,4cm, cu baza de implantare mobilă, cu suprafața keratozică, la nivelul șanțului balano-prepuțial, apărută în urmă cu cinci luni. Pacientul a avut multiple internări în clinica noastră, începând cu anul 2011, pentru prezența unor papule keratozice la nivelul glandului penian, care s-au dovedit a fi veruci vulgare- la examenul histopatologic.

Deoarece s-a ridicat suspiciunea unei leziuni pre-canceroase sau carcinom spinocelular (CSC) penian, s-a practicat biopsie din marginea leziunii, cu examen histopatologic ce a infirmat diagnosticul, punându-se doar diagnostic de verucă keratozică genitală. S-a practicat electrocauterizarea ultimei leziuni cu eliminarea acesteia și evoluție bună sub tratament local cu antibiotic. Infecția cu PVU este asociată cu riscul de a dezvolta CSC penian; deși această tumoră este foarte rară, pacientul rămâne în evidența clinicii.

**Cuvinte cheie:** papilomavirusuri umane, verucă genitală, carcinom spinocelular.

Intrat în redacție: 20.04.2015

Acceptat: 27.05.2015

#### Summary

Human papillomavirus (HPV) is a ubiquitous, very resistant virus with a rising incidence in the last years. It is associated with a large spectrum of skin and/or mucosal diseases: from benign verrucae vulgares to pre-malignant and malignant lesions. There are nearly 200 types of HPV, of which 50 infect the genital area. HPV-16 is the main subtype in development of penile squamous cell carcinoma (SCC).

We present the case of an immunocompetent 76 year-old male patient who was admitted to our Clinic for the presence of a well-delimited, hyperkeratotic, 0.5x0.4 cm tumoral lesion with mobile implantation base placed in the balanopreputial sulcus with a 5 month evolution. The patient had multiple hospitalizations in our Clinic, since 2011, for the presence of hyperkeratotic papules on the glans penis, which proved to be common warts according to histologic examination.

Because we suspected a pre-malignant lesion or a SCC of the penis we performed a biopsy with histologic examination, which established the diagnosis of genital wart. We performed the electrocauterization of the last lesion; the evolution was fine under local treatment with antibiotic cream. The HPV infection is associated with the risk of developing SCC of the penis; although this tumor is very rare the patient remains under clinical observation.

**Keywords:** human papillomavirus, genital warts, squamous cell carcinoma.

Received: 20.04.2015

Accepted: 27.05.2015

\* Clinica de Dermato-Venerologie, Spitalul Clinic de Boli Infecțioase și Boli Tropicale "Prof. Dr. Victor Babeș", București  
Clinical Hospital of Infectious and Tropical Diseases "Prof. Dr. Victor Babeș", Department of Dermato-Venereology, Bucharest.

\*\* Departamentul de histopatologie, Spitalul Clinic "Prof. Dr. Victor Babeș", București.  
Clinical Hospital "Prof. Dr. Victor Babeș", Department of Histopathology, Bucharest.

## Introducere

Papilomavirusurile umane (PVU) sunt virusuri ubicuitare, rezistente, având o incidență în creștere în ultimii ani. Există aproape 200 de tipuri de PVU, dintre care 50 infectează zona genitală. Tulpinile de PVU cu risc oncogenic scăzut produc veruci genitale și sunt reprezentate în principal de tipurile 6 și 11, în timp ce tulpinile 16 și 18 sunt considerate cu risc oncogenic ridicat putând produce cancer cervical, anal sau orofaringian [1]. Impactul infecției cu PVU la femei a fost foarte bine studiat însă, consecințele acesteia la bărbați sunt, de asemenea, notabile și trebuie luate în considerare. La bărbați, infecția cu PVU poate duce la apariția condiloamelor ano-genitale și a cancerului penian sau anal. Date din literatură sugerează că epidemiologia infecției cu PVU la nivel genital la bărbați este similară cu cea a sexului feminin [2].

## Caz clinic

Prezentăm cazul unui pacient în vârstă de 76 de ani, imunocompetent, care se prezintă pentru o formațiune keratozică situată la nivelul șantului balano-prepușial. Pacientul a avut multiple internări în clinica noastră, începând cu anul 2011, pentru prezența unor papule keratozice la nivelul glandului penian, care s-au dovedit a fi veruci vulgare (la examenul histopatologic) și pentru care s-au efectuat electrocauterizări, urmate de vindecare locală dar cu reapariție în alte zone ale glandului. La internarea actuală examenul clinic local relevă o leziune tumorală, keratozică, foarte dură, cu baza de implantare mobilă, de aproximativ 0,5x0,4 cm, situată în șanțul balano-prepușial, la distanță de leziunile vechi, cu debut în urmă cu aproximativ 5 luni, fără alte modificări patologice.

Dintre antecedentele personale patologice menționăm hipertensiune arterială esențială stadiul II în tratament cu un inhibitor de enzimă de conversie și un blocant de canale de calciu și accident vascular cerebral stâng cu hemipareză dreaptă sechelară.

Deoarece aspectul clinic al formațiunii tumorale a ridicat suspiciunea unui carcinom spinocelular s-a practicat biopsie din marginea leziunii. Examenul histopatologic a infirmat suspiciunea de carcinom, rezultatul fiind și de

## Introduction

Human papillomavirus (HPV) is a ubiquitous, very resistant virus with a rising incidence in the last years. There are nearly 200 types of HPV, of which 50 infect the genital area. Low-risk HPV types can cause genital warts and they are predominantly represented by HPV-6 and -11 while HPV-16 and -18 are high-risk types and they can cause cancer of the cervix, anus and oropharynx [1]. While the impact of HPV infection in women has been well studied, the burden of HPV-associated disease in men is also notable. In males, HPV infection can lead to anogenital condyloma acuminata and cancer of the penis or anus. Data suggest that the epidemiology of genital HPV infection among men is similar to that among women [2].

## Clinical case

We present the case of a immunocompetent 76 year-old male patient who was admitted to our Clinic for the presence of a hyperkeratotic lesion situated in the balanopreputial sulcus. The patient had multiple hospitalisations in our Clinic, since 2011, for the presence of hyperkeratotic papules on the glans penis, which proved to be common warts according to histologic examination and for which have been performed electrocauterisations, followed by local recovery but with multiple relapses in other areas of the glans penis. At the current hospitalization the local exam showed a hyperkeratotic, rough, 0.5x0.4 cm tumoral lesion with mobile implantation base located in the balanopreputial sulcus, in other area than the old lesions with a 5 month evolution. From the medical history we mention arterial hypertension treated with an angiotensin-converting-enzyme inhibitor and a calcium channel blocker and ischemic stroke with right hemiparesis.

Because the clinical appearance suggested a SCC of the penis we performed a biopsy from the lesion. The histologic examination established the final diagnosis of genital wart: hyperkeratotic tumor with columnar ortho/parakeratosis, acanthosis with papillomatosis, hyperkeratosis and parakeratosis, vacuolated cells with viral inclusions.

data aceasta compatibil cu diagnosticul de verucă genitală: tumora keratozică alcătuită din orto/parakeratoză dispusă columnar, tegument ce prezintă acantoză cu papilomatoză, hiperkeratoză și parakeratoză, celule vacuolizate cu incluziuni virale.

Ulterior, s-a practicat electrocauterizarea leziunii restante urmată de pansament local zilnic cu antibiotic, evoluția fiind una favorabilă. Deși ar fi fost utilă, genotiparea PVU nu s-a putut efectua. S-a recomandat la externare folosirea de Isoprinosin 10 zile/lună timp de 3 luni.

After wards we performed the electrocauterization of the remaining lesion followed by daily local application of antibiotic with a good local evolution. The HPV typing could not be performed although it would have been useful. At discharge we recommended the administration of Isoprinosin 10 days/month for 3 months.

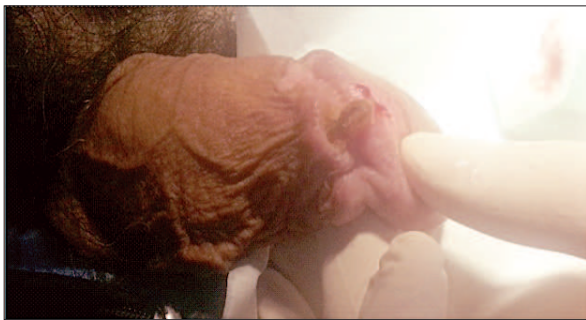

Fig. 1. Leziune tumorală, keratozică, foarte dură, cu baza de implantare mobilă, situată în șanțul balano-prepuțial  
Fig. 1. Hyperkeratotic, rough, tumoral lesion with mobile implantation base located in the balanopreputial sulcus

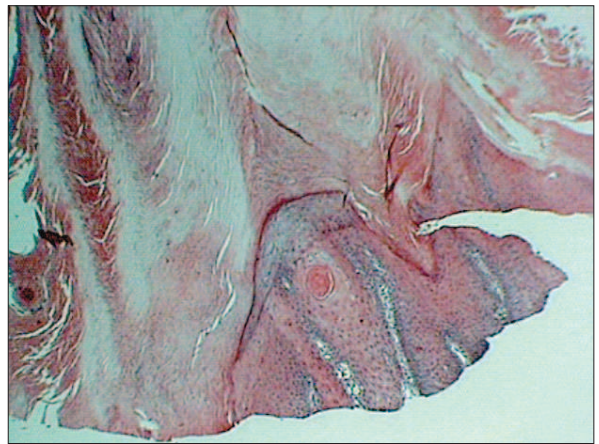

Fig. 2. Hex4 - Orto/parakeratoză dispusă columnar  
Fig. 2. Hex4 - Columnar ortho/parakeratosis

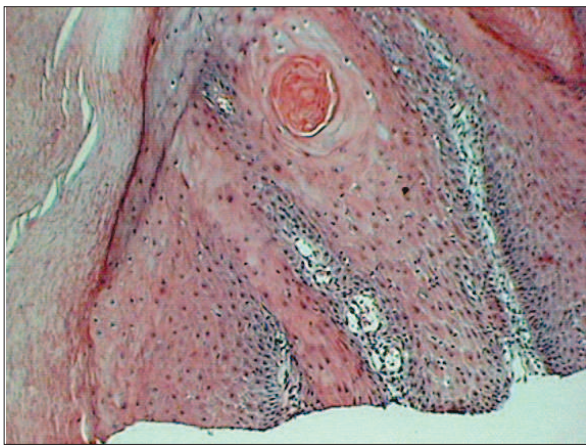


Fig. 3. HEX10 - Acanthoză cu hiperplazie epitelială  
Fig. 3. Hex10 - Acanthosis with epithelial hyperplasia

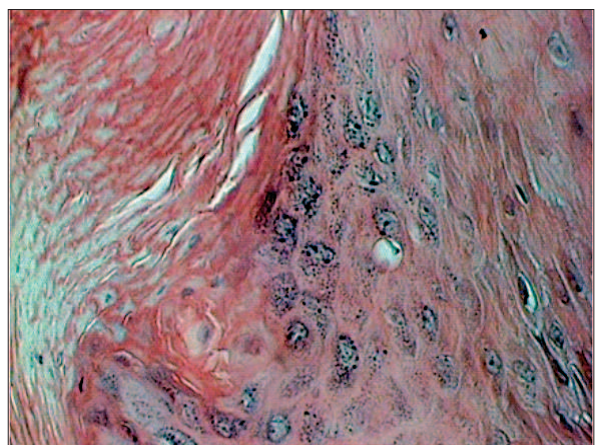


Fig. 4. HEX40 - Celule cu incluziuni virale  
Fig. 4. Hex40 - Cells with viral inclusions

## Discuții

Papilomavirusurile cuprind o familie numeroasă de virusuri ADN de mici dimensiuni care pot infecta omul dar și multe alte specii. PVU sunt deseori clasificate în cutanate (non-genitale)

## Discussions

Papillomaviruses comprise a large family of small DNA viruses that infect humans and many other species. HPV are often categorized as cutaneous (nongenital) and include genoty-pes



și includ genotipuri precum PVU-1, -2, -3, -4, în timp ce PVU-6, -11, -16 și -18 infectează mai ales mucoasa și regiunea genitală. Este bine stabilit faptul că anumite genotipuri de PVU au potențial malign. Acesta a fost prima dată observat la pacienții cu epidermodisplazie veruciformă. Verucile care conțin PVU-5 și -8 au o rată înaltă de degenerare malignă, în timp ce verucile induse de alte tipuri de PVU, chiar la același pacient, tind să rămână benigne [3].

Verucile ano-genitale, în 75% dintre cazuri, sunt produse de PVU-6. Acestea sunt de obicei asimptomatice, dar pot cauza disconfort sau sângerări. Veruca genitală tipică este moale, de culoare roz, alungită și câteodată filiformă sau pedunculată [4]. Leziunile sunt de obicei multiple, mai ales pe suprafețele umede și creșterea lor poate fi influențată de alte infecții locale [5]. Verucile genitale keratozice sunt asemănătoare verucilor vulgare și keratozelor seboreice. Unii autori le numesc keratoze seboreice genitale. Keratozele seboreice la nivel genital sunt mai rare și par să apară la grupe de vârstă mai tinere[1].

Durata infecției cu PVU la nivel genital la bărbați pare a fi similară cu cea de la femei, aproximativ 70% dintre pacienții de ambele sexe eliminând virusul în 12 luni. Însă, au fost descrise diferențe între prevalența legată de vârstă între cele două sexe. Prevalența infecției cu PVU pare a fi constantă la bărbați, independent de vârstă, spre deosebire de femei unde prevalența PVU este maximă între 18-24 de ani, cu o descreștere, apoi, până spre 50 de ani, după care rămâne la un nivel constant [2].

Cancerul penian reprezintă unul dintre riscurile asociate infecției cu PVU. La 76% dintre pacienții cu carcinom spinocelular penian s-a detectat prezența PVU-16. Lont et al au raportat faptul că prezența ADN-ului PVU se corelează cu o rată favorabilă de supraviețuire a pacienților [6]. Integrarea genomului HPV înalt oncogen în genomul gazdei reprezintă un moment important în transformarea malignă și progresia cancerului. De obicei, acesta perturbă activitatea genei E2, un supresor al promoter-ului E6/E7, ducând la supraexpresia oncogenelor virale E6 și E7 [7].

În prezent nu există terapie antivirală care să vindece infecția cu PVU. Opțiunile terapeutice se

such as HPV-1, -2, -3, -4, where as HPV-6, -11, -16 and -18 predominate in genital and mucosal infections. It is well established that some HPV genotypes have malignant risk. This was first noted in epidermodysplasia verruciformis. Warts that contain HPV types -5 and -8 undergo a high rate of malignant degeneration, whereas those induced by other HPV types, even in the same patient, tend to remain benign [3].

Anogenital warts, in 75% of the cases, are caused by HPV-6. They are often asymptomatic, but may cause discomfort or bleeding. The typical anogenital wart is soft, pink, elongated and sometimes filiform or pedunculated. The lesions are usually multiple especially on moist surfaces, and their growth can be enhanced in the presence of other local infections [5]. Keratotic genital warts resemble common warts and seborrheic keratoses. Some authors refer to keratotic genital warts as genital seborrheic keratoses. Seborrheic keratoses located on genital skin are relatively uncommon and seem to arise in a younger age group [1]. The duration of genital HPV infection in men also appears to be similar to that in women, with approximately 70% of both sexes clearing infections within a 12-month period. Differences between the age-related prevalence of HPV in men and women have been described. HPV infection rates seem to stay constant in men, independent of age, as opposed to women, among whom the HPV prevalence is highest during 18-24 years of age and then decreases until 50 year-of-age, after which it generally remains steady [2].

Penile cancer is one of the HPV infection risk. IN 76% of the patients with SCC of the penis HPV-16 was detected. Lont et al reported that HPV DNA presence correlates with good survival rates of the patients [6]. The integration of the high-risk HPV genome into the host genome is suspected to be an important event for malignant transformation and cancer progression. It usually disrupts the E2 gene, a suppressor of the E6/E7 promoter, leading to the over expression of viral oncogenes E6 and E7 [7].

There is currently no specific antiviral therapy available to cure HPV infection. Existing modalities focus primarily on the destruction or removal of visible lesions or induction of cytotoxicity against infected cells: cryotherapy,

axează, mai ales, pe distrugerea sau îndepărtarea leziunilor vizibile sau inducerea citotoxicității împotriva celulelor infectate: crioterapie, electrocauterizări, podofilotoxina, imiquimod. Tratatamentul este, deci, limitat la verucile vizibile și la neoplazia intraepitelială cu risc ridicat de progresie [8].

## Concluzii

Infecția cu PVU este asociată cu riscul de a dezvolta carcinom spinocelular penian. Leziunile pre-canceroase prezintă modificări morfologice continue, de aceea pacienții cu veruci genitale recidivante trebuie să rămână în evidența medicului pentru detectarea precoce a oricărei modificări de natură oncologică.

electrosurgery, podophyllotoxin, imiquimod. In sum the treatment is limited to visible warts and intraepithelial neoplasia with a high risk of progression [8].

## Conclusions

The HPV infection is associated with the risk of developing SCC of the penis. The pre-malignant lesions represent a continuum morphologic changes, therefore the patients with recurrent genital warts should remain under medical observation for early findings of any oncology-related changes.

## Bibliografie/Bibliography

1. Suzana Ljubojevic, MD, PhD, Mihael Skerlev, MD, PhD. HPV-associated diseases. *Clinics in Dermatology* (2014) 32, 227–234.
2. Edson Duarte Moreira Jr, Anna R. Giuliano, Joel Palefsky, Carlos Aranda Flores, Stephen Goldstone, Daron Ferris, Richard J. Hillman, Harald Moi, Mark H. Stoler, Brooke Marshall, Scott Vuocolo, Dalya Guris, Richard M. Haupt. Incidence, Clearance, and Disease Progression of Genital Human Papillomavirus Infection in Heterosexual Men. *JID* 2014;210 (15 July).
3. Lowell A. Goldsmith, Stephen I. Katz, Barbara A. Gilchrist, Amy S. Paller, David J. Leffell, Klaus Wolff. *Fitzpatrick's Dermatology in General Medicine*, 8<sup>th</sup> edition. McGraw-Hill 2012.
4. Tony Burns, Stephen Breathnach, Neil Cox, Christopher Griffiths. *Rook's Textbook of Dermatology*, 8<sup>th</sup> edition. Wiley-Blackwell 2010.
5. Oriol JD. Natural history of genital warts. *Br J Vener Dis* 1971; 47: 1–13.
6. Laura Lorenzon, Maria Benevolo, Paolo Visca, Irene Venturo, Massimo Filippetti, Francesca Romana Piro, Francesca Rollo, Amina Vocaturu. Human Papillomavirus Type 16 DNA Detected in Pulmonary Metastases From a Penile Squamous Cell Carcinoma: A Case Study. *International Journal of Surgical Pathology* 21(1).
7. H T T Do, C Koriyama, N A Khan, M Higashi, T Kato, N T Le, S Matsushita, T Kanekura, S Akiba. The etiologic role of human papillomavirus in penile cancers: a study in Vietnam. *British Journal of Cancer* (2013) 108, 229–233 | doi: 10.1038/bjc.2012.583.
8. Jean L Bolognia, Joseph L Jorizzo, Ronald P Rapini. *Dermatology*, 2<sup>nd</sup> edition. Mosby Elsevier 2008.

Conflict de interese  
NEDECLARATE

Conflict of interest  
NONE DECLARED

Adresa de corespondență:

Denisa Urziceanu  
Spitalul Clinic "Prof. Dr. Victor Babeș", București – Șoseaua Mihai Bravu nr 281;  
e-mail: denisa89\_u@yahoo.com

Correspondance address:

Denisa Urziceanu  
Clinical Hospital "Prof. Dr. Victor Babeș", Bucharest – 281 Mihai Bravu street;  
e-mail: denisa89\_u@yahoo.com