

PITIRIASIS RUBRA PILARIS - 4 CAZURI CLINICE

PITYRIASIS RUBRA PILARIS - FOUR CLINICAL CASES

VIRGIL PĂTRAȘCU* , LILIANA GABRIELA GEOLOAICA*

Rezumat

Introducere. Pitiriasisul rubra pilaris (PRP) este o afecțiune cronică papulo-scuamoasă, de etiologie necunoscută, caracterizată prin apariția de plăci scuamoase, roșu-portocalii, keratodermie palmo-plantară și papule foliculare keratozice. Formele dobândite sunt majoritare și se dezvoltă în decadele 5-6 de viață, iar formele familiale (transmitere autozomal dominantă) apar de obicei în copilărie.

Cazuri clinice. Prezentăm 4 cazuri, două cu PRP tipul clasic al adultului și două cazuri pediatrice, dintre care un băiat cu PRP tipul juvenil circumscris, respectiv celălalt caz cu forma clasică juvenilă.

Discuții. Etiopatogenia PRP rămâne necunoscută, emițându-se următoarele ipoteze: metabolism anormal al vitaminei A în piele; asocierea cu boli autoimune, cancere sau cu infecții, în special HIV. Implicarea factorului genetic este susținută de prezența de mutații la nivelul genei CARD 14 în PRP tipul V. Diagnosticul se suspicionează clinic și se confirmă pe baza aspectului histopatologic, care este sugestiv pentru diagnosticul PRP, fără să fie specific. Nu există consens în ceea ce privește tratamentul, dar până în prezent, retinoizii sistemici par a fi cei mai eficienți agenți terapeutici. Mai nou există interes pentru terapia biologică. Formele familiale, al căror debut este de obicei în copilărie, au prognostic mai puțin favorabil și pot evolua toată viața.

Concluzii. Pitiriasisul rubra pilaris este o afecțiune rară, complexantă din punct de vedere social și psihologic, care poate fi întâlnită la adulți și copii de ambele sexe. Recunoașterea manifestărilor cutanate ale PRP permite inițierea rapidă a tratamentului pentru limitarea evoluției bolii și prevenirea complicațiilor.

Cuvinte cheie: pitiriasis rubra pilaris; etiopatogenie; tratament; prognostic.

Summary

Introduction. Pityriasis rubra pilaris (PRP) is a chronic papulo-squamous disease of unknown etiology, characterized by the appearance of scaly, red-orange plaques, palmo-plantar keratoderma and keratotic follicular papules. The acquired forms are the majority and develop in the 5-6 decades of life, and the familial forms (autosomal dominant transmission) usually appear in childhood.

Clinical cases. We present 4 cases, two with PRP classic adult type and two pediatric cases, of which one boy with PRP circumscribed juvenile type, respectively the other case with the classic juvenile form.

Discussions. The etiopathogenesis of PRP remains unknown, the following hypotheses have been proposed: abnormal metabolism of vitamin A in the skin; the association with autoimmune diseases, cancers or infections, especially HIV. The involvement of the genetic factor is supported by the presence of mutations at the CARD 14 gene level in PRP type V. The diagnosis is clinically suspected and confirmed based on the histopathological aspect, which is suggestive for the diagnosis of PRP, without being specific. There is no consensus regarding treatment, but to date, systemic retinoids appear to be the most effective therapeutic agents. More recently there is interest in biological therapy. Familial forms, whose onset is usually in childhood, have a less favorable prognosis and can evolve throughout life.

Conclusions. Pityriasis rubra pilaris is a rare condition, complex from a social and psychological point of view, which can be found in adults and children of both sexes. Recognizing the skin manifestations of PRP allows the rapid initiation of treatment to limit the evolution of the disease and prevent complications.

Key words: pityriasis rubra pilaris; etiopathogenesis; treatment; prognosis.

Intrat în redacție: 09.01.2023

Acceptat: 13.02.2023

Received: 09.01.2023

Accepted: 13.02.2023

* Departamentul de Dermatologie, Spitalul Clinic Județean de Urgență, Craiova, Universitatea de Medicină și Farmacie Craiova, România.
Department of Dermatology, Emergency County Hospital, Craiova, University of Medicine and Pharmacy of Craiova, Romania.

Introducere

Pityriasisul rubra pilaris (PRP) este o afecțiune cronică papulo-scuamoasă, de etiologie necunoscută, caracterizată prin apariția de plăci scuamoase, roșu-portocalii, keratodermie palmo-plantară și papule foliculare keratozice.

A fost semnalată ca boală pentru prima dată de către Tarral în 1828, pe care Devergie a numit-o „pityriasis pilaris”, în 1856. Besnier a denumit-o PRP în 1889, când a descris mai multe cazuri.[1]

Apare în mod egal la bărbați și femei, indiferent de etnie. Este mai frecvent la europeni. În SUA, incidența este de 1/5000, iar în India se întâlnește un caz la 50000 de locuitori. În Africa de Sud și în sud-estul Asiei pityriasisul rubra pilaris este și mai rar.

Formele dobândite sunt majoritare și se dezvoltă în decadele 5-6 de viață, iar formele familiale (transmitere autozomal dominantă) apar de obicei în copilărie.[2]

Prezentăm 4 cazuri, două cu PRP tipul clasic al adultului și două cazuri pediatrice, dintre care un băiat cu PRP tipul juvenil circumscris, respectiv celălalt caz cu forma clasică juvenilă.

Caz clinic 1

Bărbat, în vârstă de 51 de ani, a solicitat consult dermatologic pentru o erupție eritemato-scuamoasă, cu scuame fine, diseminată la nivelul feței (Fig. 1), trunchiului (Fig. 2) și pentru plăci rotunde, eritemato-scuamoase, cu scuama groasă, bine delimitate localizate la nivelul membrelor inferioare. De asemenea, prezintă plăci scuamoase la nivelul scalpului.

Leziunile au debutat la nivelul feței, în urmă cu 3 luni. Pacientul a urmat tratament cu Medrol 16 mg/zi timp de 10 zile și topice locale, fără evoluție favorabilă. În urmă cu o lună au debutat leziunile de la nivelul trunchiului și membrelor.

APP: Colectomie (în urmă cu 10 ani), HTA primară grd. II și dislipidemie de un an. Examen obiectiv: Fototip II, normopondere (IMC 21,5).

Rx pulmonar: nimic activ, cord fără modificări de diametre.

Ecografie abdomino-pelvină: ficat cu LS 9,8 cm, LD 16,2 cm steatozic, difuz neomogen, fără procese localizate, cu atenuare posterioară.

Introduction

Pityriasis rubra pilaris (PRP) is a chronic papulo-squamous disease of unknown etiology, characterized by the appearance of scaly, red-orange plaques, palmo-plantar keratoderma and keratotic follicular papules.

It was reported as a disease for the first time by Tarral in 1828, which Devergie called „pityriasis pilaris”, in 1856. Besnier named it PRP in 1889 when he described several cases.[1]

It occurs equally in men and women, regardless of ethnicity. It is more common in Europeans. In the USA, the incidence is 1/5000, and in India one case is found in 50000 inhabitants. In South Africa and Southeast Asia pityriasis rubra pilaris is even rarer.

The acquired forms are the majority and develop in the 5-6 decades of life, and the familial forms (autosomal dominant transmission) usually appear in childhood.[2]

We present 4 cases, two with PRP classic adult type and two pediatric cases, of which one boy with PRP circumscribed juvenile type, respectively the other case with the classic juvenile form.

Clinical case 1

A 51-year-old man requested a dermatological consultation for an erythematous-scaly eruption, with fine scales, disseminated on the face (Fig. 1), trunk (Fig. 2) and for round, erythematous-scaly plaques, with thick, well-defined scales located on the lower limbs. It also shows scaly plaques on the scalp.

The lesions started on the face, 3 months ago. The patient underwent treatment with Medrol 16 mg/day for 10 days and local topicals, without favorable evolution. The lesions on the trunk and limbs started one month ago.

Past medical history: Cholecystectomy (10 years ago), primary hypertension grd. II and dyslipidemia for one year. Objective examination: Phototype II, normal weight (BMI 21.5).

Pulmonary X-ray: nothing active, heart without changes in diameters.

Abdominal-pelvic ultrasound: liver with left lobe 9.8 cm, right lobe 16.2 cm steatotic, diffusely inhomogeneous, without localized processes, with posterior attenuation. Cholecystectomy. The rest of the devices are within normal limits.

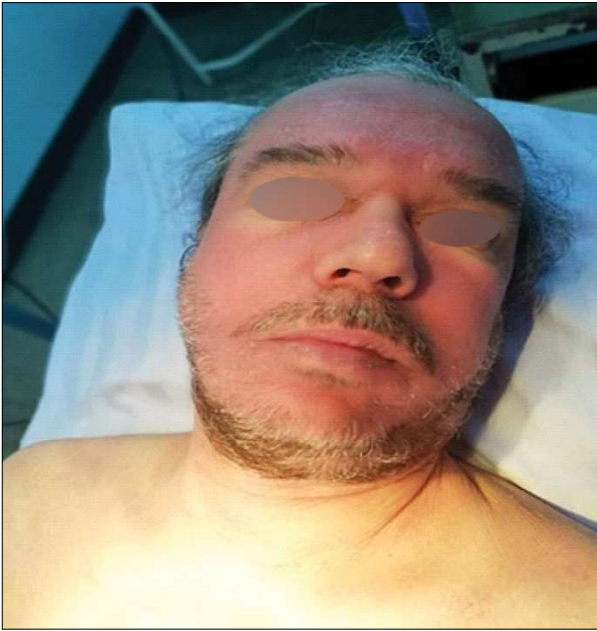

Figura 1 - Eruupție eritemato-scuamoasă (cazul clinic 1)
Figure 1 - Erythematous-scaly eruption (clinical case 1)

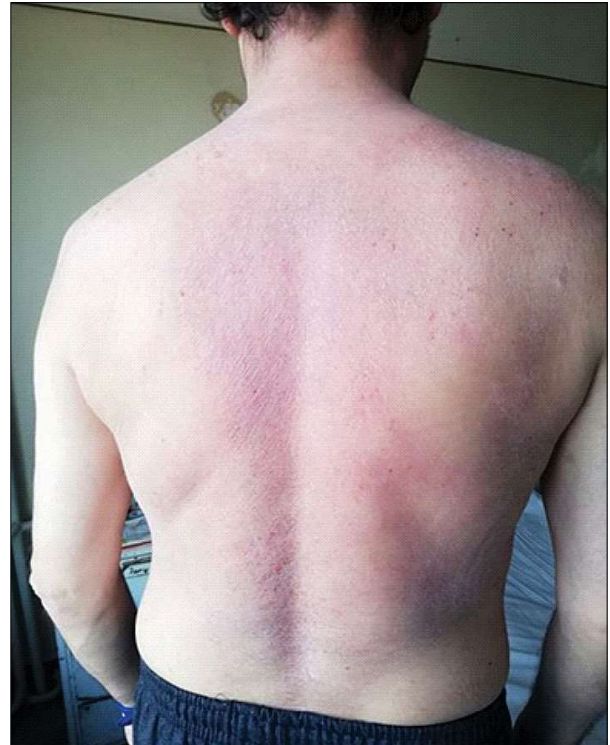

Figura 2 - Eruupție eritemato-scuamoasă (cazul clinic 1)
Figure 2 - Erythematous-scaly eruption (clinical case 1)

Colecistectomie. Restul aparatelor în limite normale.

Investigațiile paraclinice au relevat prezența dislipidemiei și o creștere discretă a transaminazelor hepatice. Testul pentru infecția HIV a fost negativ.

Am efectuat *biopsie* de la nivelul unor leziuni de la nivel genian drept, subclavicular drept și de la nivelul genunchiului stâng. Examenul histopatologic a evidențiat: epiderm cu acantoză moderată și focare de parakeratoză, focare de hiper și agranuloză; în dermul papilar capilare ectaziate și discret infiltrat inflamator perifolicular și perivascular.

Pe baza examenului clinic și a examenului histopatologic, am pus diagnosticul de *Pityriasis rubra pilaris clasic al adultului*.

Am instituit tratament sistemic cu metotrexat 10 mg/ml seringă preumplută o fiolă/săptămână și acid folic 5 mg/săptămână, hepatoprotectoare, iar local emoliente și dermatocorticoizi din clasa a III-a de activitate. Evoluția a fost favorabilă, cu dispariția erupției după două luni de terapie.

Paraclinical investigations revealed the presence of dyslipidemia and a mild increase in liver transaminases. The test for HIV infection was negative.

We performed biopsy from some lesions at the level of the right genial, right subclavian and at the level of the left knee. The histopathological examination revealed: epidermis with moderate acanthosis and foci of parakeratosis, foci of hyper and agranulosis; in the papillary dermis ectatized capillaries and discrete perifollicular and perivascular inflammatory infiltrate.

Based on the clinical examination and the histopathological examination, we made the diagnosis of *classical Pityriasis rubra pilaris of the adult*.

We instituted systemic treatment with methotrexate 10 mg/ml pre-filled syringe one ampoule/week and folic acid 5mg/week, hepatoprotective, and local emollients and dermatocorticoids from class III activity. The evolution was favorable, with the disappearance of the rash after two months of therapy.

Caz clinic 2

Bărbat în vârstă de 60 de ani, s-a spitalizat în decembrie 2022 pentru o erupție aproape generalizată, constituită din plăci și placarde eritemato-scuamoase, cu scuame fine, ușor infiltrate, pruriginoase, intricate cu zone de tegument sănătos. Faciesul este eritemato-scuamos, infiltrat și cu ectropion bilateral, iar limba are aspect cerebriform (Fig. 3). Sunt prezente, de asemenea, papule hiperkeratozice foliculare la nivelul trunchiului, aspre la palpare și zone depigmentate prin vitiligo (Fig. 4), placarde eritemato-scuamoase separate de tegument normal (Fig. 5) și hiperkeratoză xantocromă palmo-plantară (Fig. 6). Unghiile sunt îngroșate, mate, cu hiperkeratoza patului unghial (Fig. 7).

Afecțiunea a debutat în luna mai 2022, la nivelul membrelor superioare, după admi-

Clinical case 2

A 60-year-old man was hospitalized in December 2022 for an almost generalized rash consisting of erythematous-scaly plaques with fine, slightly infiltrated, pruritic scales interspersed with areas of healthy skin. The face is erythematous-squamous, infiltrated and with bilateral ectropion, and the tongue has a cerebriform appearance (Fig. 3). There are also follicular hyperkeratotic papules on the trunk, rough to the touch and depigmented areas due to vitiligo (Fig. 4), erythematous-scaly plaques separated from normal skin (Fig. 5) and palmo-plantar xanthochromic hyperkeratosis (Fig. 6). The nails are thickened, matte, with hyperkeratosis of the nail bed (Fig.7).

The condition started in May 2022, in the upper limbs, after the oral administration of an

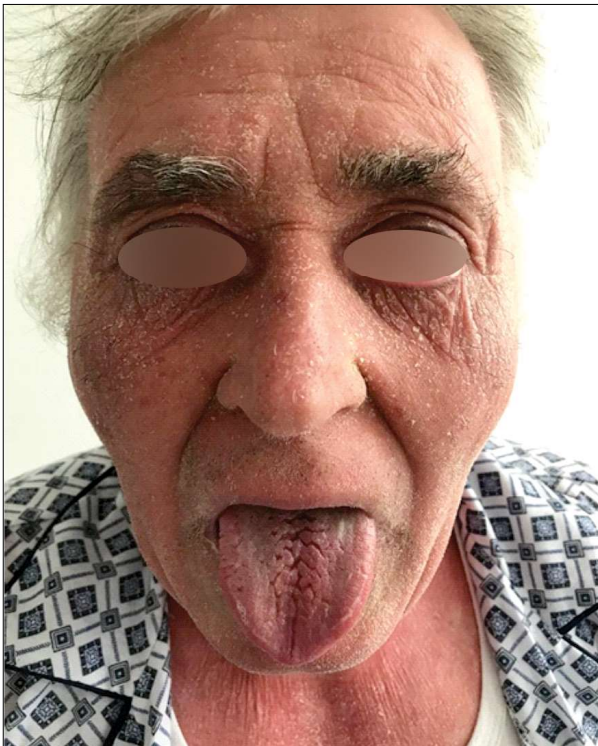

Figura 3 - Limbă cerebriformă, ectropion, facies eritemato-scuamos, infiltrat (cazul clinic 2)

Figure 3 - Cerebriform tongue, ectropion, erythematous-squamous facies, infiltrated (clinical case 2)

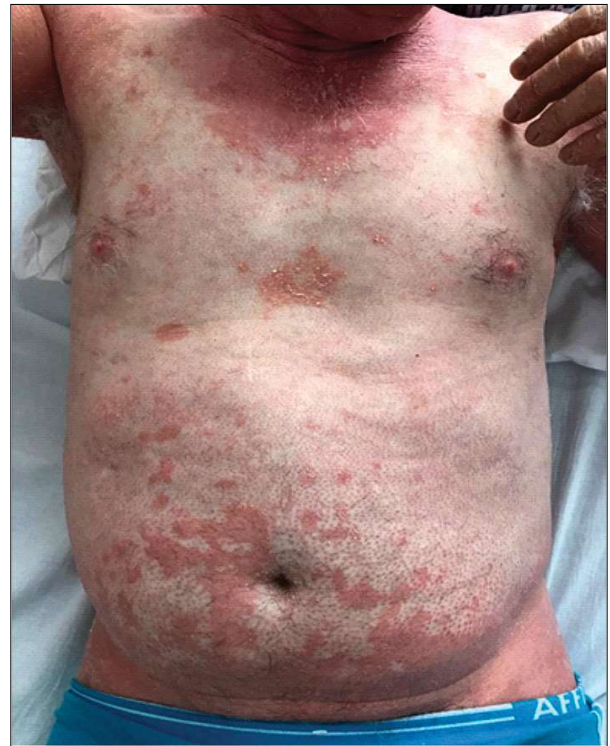

Figura 4 - Placarde eritemato-scuamoase, intricate cu zone de piele depigmentată (vitiligo); papule keratozice foliculare (cazul clinic 2)

Figure 4 - Erythematous-scaly plaques, associated with areas of depigmented skin (vitiligo); follicular keratotic papules (clinical case 2)

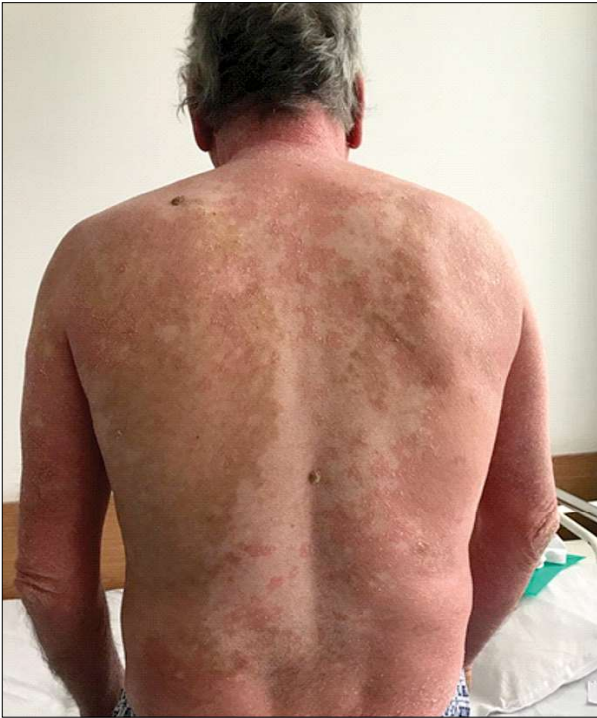

Figura 5 - Placarde eritemato-scuamoase, intricate cu zone de piele sănătoasă (cazul clinic 2)
Figure 5 - Erythematous-scaly plaques, associated with areas of healthy skin (clinical case 2)

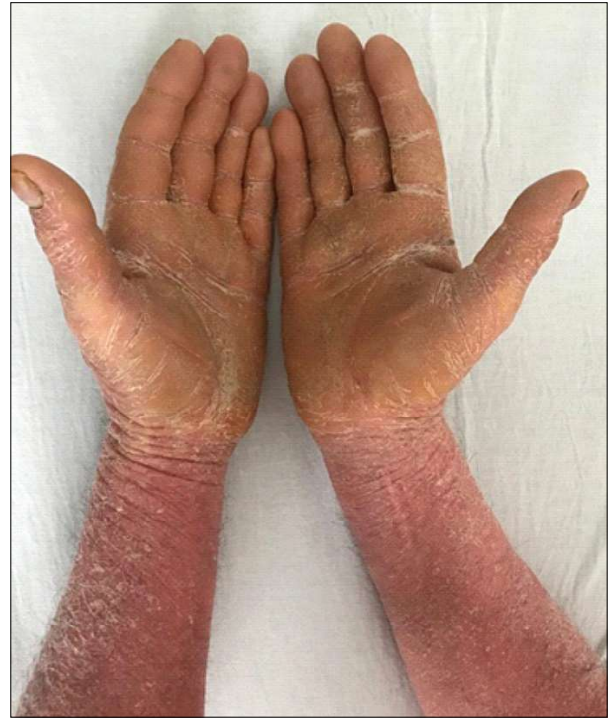
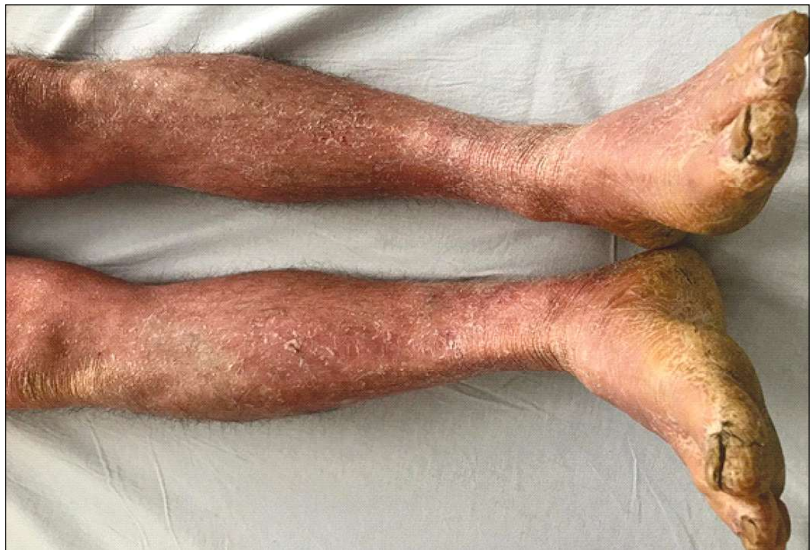
Figura 6 - Hiperkeratoză xantocromă palmo-plantară (cazul clinic 2)
Figure 6 - Palmo-plantar xanthochromic hyperkeratosis (clinical case 2)

Figura 7 - Unghii îngroșate, mate, cu hipercheratoza patului unghial (cazul clinic 2)
Figure 7 - Thickened, matted nails with hyperkeratosis of the nail bed (case 2)



nistrarea orală a unui AINS, ulterior extinzându-se la nivelul întregului corp.

APP: Vitiligo (din anul 1997), Colectectomie (2015), Gastrită cronică, Diabet zaharat tip II din anul 2022 (tratament cu Metformin 500 mg/zi).

Examen obiectiv: Fototip III, normopondere.

non-steroidal anti-inflammatory, later spreading to the whole body.

Past medical history: Vitiligo (since 1997), Chronic gastritis, Type II diabetes since 2022.

Physical examination: Phototype III, normal weight, tongue with cerebriform appearance,

Analizele de laborator: Hemoleucograma, VSH, uree, creatinină, acid uric, GPT/ALT, GOT/AST, bilirubina, fosfataza alcalină, glicemie, proteine totale, atg HBs, atc anti-HCV, atc anti-HIV, ASLO, CEA, examen sumar urină au fost în limite normale.

Rx pulmonar: nimic activ. Fibroză pulmonară difuză. Cord în limite.

Ecografie abdomino-pelvină: ficat cu LS 8,8 cm, LD 14 cm, fără procese localizate. Colecist absent chirurgical. Splina 9,6 cm, normală. Pancreas nesensibil (meteorism abdominal accentuat). Prostata moderat hipertrofiată 4,2/5,1 cm, cu calcificări în parenchim. Fără lichid în cavitatea peritoneală.

Consult oftalmologic: Keratopatie superficială punctată. Sindromul ochilor uscați. Ectropion.

Am efectuat biopsia a două fragmente cutanate de la nivelul flancului și brațului stâng. *Examenul histopatologic* a relevat: epiderm cu parakeratoză, acantoză inegală, alternând cu zone de atrofie, discretă spongioză. În derm, infiltrat cu celule limfoide dispuse perivascular și perifolicular cu aspecte de exocitoză, hematii extravazate, capilare cu stază.

Pe baza examenului clinic și a examenului histopatologic, am pus diagnosticul de *Pityriasis rubra pilaris, tipul clasic al adultului*.

Am inițiat terapia cu Methotrexat 15 mg/ml o fiolă/săptămână, Acid folic 5 mg/săptămână la 72 h de la administrarea Methotrexatului, protector hepatic, antihistaminice, dermatocorticoizi clasa a III-a, unguente cu keratolitice (acid salicilic, uree) în dermatocorticoizi clasa a IV-a (pentru leziunile palmo-plantare) și emoliente (A-derma exomega, Cerave, Lipikar). Evoluția a fost încet favorabilă, cu ameliorare evidentă a leziunilor cutanate după 5 luni de tratament.

Caz clinic 3

Băiat în vârstă de 12 ani s-a spitalizat pentru placarde foliculare keratozice, circumscrise, aspre la palpare, situate la nivelul genunchilor bilateral (Fig. 8). Boala a debutat în urmă cu 2 ani, după un episod de faringo-amigdalită streptococică.

AHC, APP: nesemnificative.

Analize de laborator: VSH, fibrinogen, proteina C reactivă, ASLO crescute. Testul pentru HIV a fost negativ.

ectropion at the level of the eyelids, dull, thickened nails.

Laboratory tests: Complete blood count, urea, creatinine, uric acid, ALT, AST, total bilirubin, blood glucose, Alkaline phosphatase, total proteins, atg HBs, anti-HCV antibodies, anti-HIV antibodies, ASO titer, urine summary examination were within limits rule

Lung X-ray: nothing active. Diffuse pulmonary fibrosis. Cord within limits.

Abdominal-pelvic ultrasound: liver with left lobe 8.8 cm, right lobe 14 cm, without localized processes. Absent surgical cholecystitis. Spleen 9.6 cm normal. Pancreas not palpable (pronounced abdominal flatulence). Prostate moderately hypertrophied 4.2/5.1 cm, with calcifications in the parenchyma. No fluid in the peritoneal cavity.

Ophthalmological exam: Superficial punctate keratopathy. Dry eye syndrome. Ectropion.

We biopsied 2 skin fragments from the flank and left arm. *The histopathological examination* revealed: epidermis with parakeratosis, the presence of red blood cells between keratin lamellae, irregular acanthosis, alternating with areas of atrophy, spongiosis. In the dermis, infiltrated with perivascular and perifollicular lymphoid cells with aspects of exocytosis, extravasated red blood cells, capillaries with stasis.

Based on the clinical examination and the histopathological examination, we made the diagnosis of *classical Pityriasis rubra pilaris of the adult*.

The patient underwent antibiotic treatment (Tavanic 500 mg 1 cp/day), antihistamine, Lordestin 5 mg 1 cp/day, Methotrexate 15 mg/ml once/week, Folic acid 5 mg/week 72 h after Methotrexate administration, protective liver, creams with keratolytics in dermatocorticoids and emollients (A-derma exomega, Cerave, Lipikar). The evolution was favorable.

Clinical case 3

A 12-year-old boy was hospitalized for circumscribed, keratotic follicular plaques, rough to palpation, located at the level of the knees bilaterally (Fig. 8). The disease started 2 years ago, after an episode of streptococcal pharyngotonsillitis.

Past medical history: not significant.

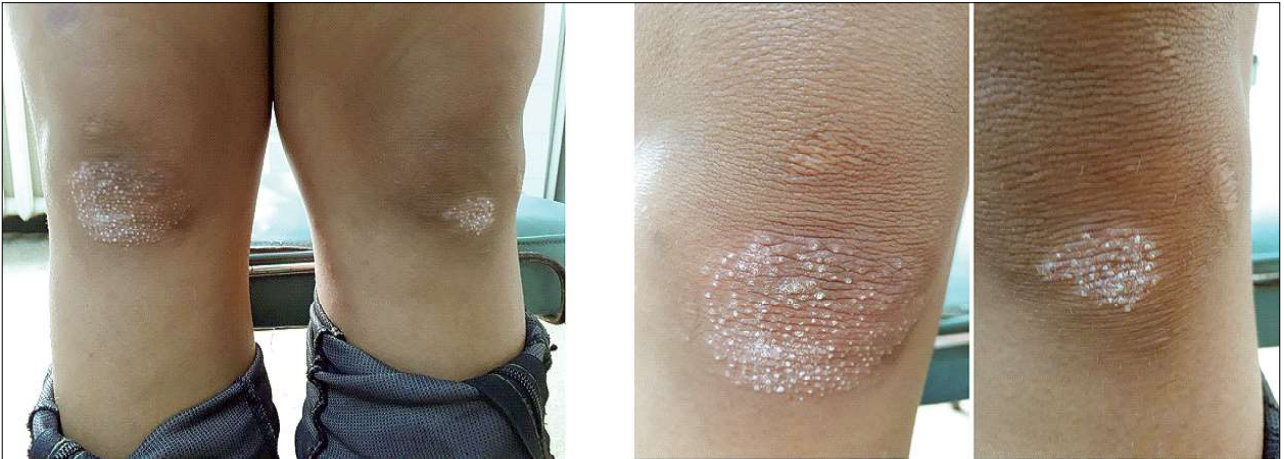

Figura 8- Placarde foliculare keratozice circumscrie (cazul clinic 3)
Figure 8 - Circumscribed keratotic follicular plaques (clinical case 3)

Exudat faringian: streptococ beta-hemolitic prezent.

Examenul histopatologic (Fig. 9) a evidențiat: epiderm cu ortokeratoză, cu formare de dopuri keratozice infundibulare, focare de hipogranuloză, discretă spongioză. În dermul papilar capilare ectaziate și discret infiltrat limfocitar perifolicular.

Pe baza examenului clinic și a examenului histopatologic, am pus diagnosticul de *Pitiriasis rubra pilaris forma juvenilă circumscrișă*.

A urmat tratament cu Cefuroxim 500 mg la 12 ore, 7 zile, Vitamina A 50000 UI/zi, 15 zile,

Laboratory tests: ESR, fibrinogen, C-reactive protein, ASO titer increased. The HIV test was negative.

Pharyngeal exudate: beta-hemolytic streptococcus present.

The *histopathological examination* (Fig. 9) revealed: epidermis with orthokeratosis, with formation of infundibular keratosis plugs, foci of hypogranulosis, discrete spongiosis. In the papillary dermis ectatized capillaries and discrete perifollicular lymphocytic infiltrate.

Based on the clinical examination and the histopathological examination, we made the diagnosis

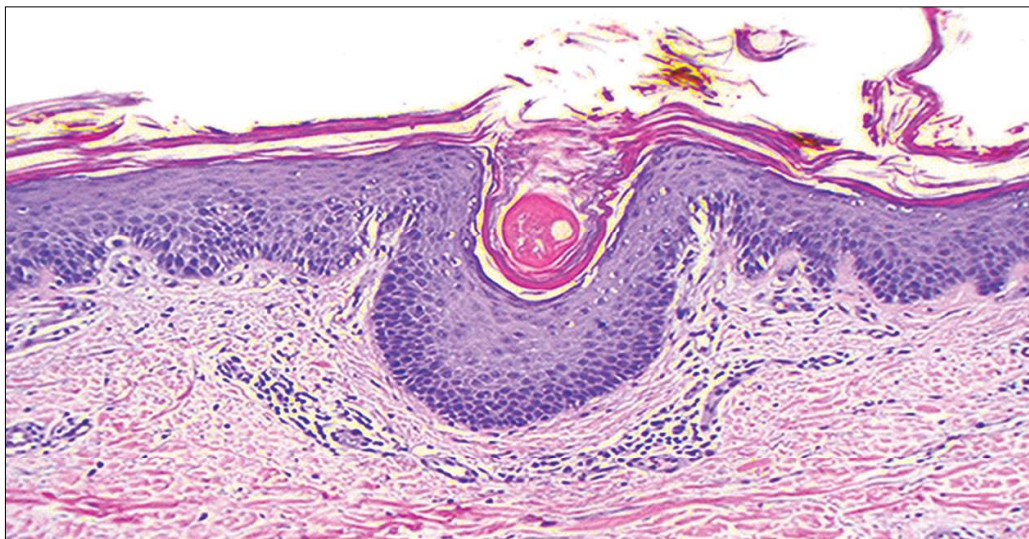


Figura 9 - PRP, aspect histopatologic (cazul clinic 3)
Figure 9 - PRP, histopathological aspect (clinical case 3)

Daivobet unguent, Diprosalic unguent, Xerolys 10, cu dispariția leziunilor după 3 săptămâni.

Caz clinic 4

Fetiță în vârstă de 6 ani, s-a spitalizat pentru plăci și placarde rotund-ovalare, roșu-orange, scuamoase, bine delimitate, ușor pruriginoase, dispuse pe zonele de extensie ale membrelor superioare, membrelor inferioare (Fig. 10, 11) și interfesier, cu papule foliculare hiperkeratozice. La nivelul plantelor prezintă placarde eritematoase, hiperkeratozice, cu cruste și fisuri dure-roase (Fig. 12). Primele leziuni au apărut la nivelul gambelor, în urmă cu 3 ani.

AHC, APP: nesemnificative

Examen obiectiv: Țesut subcutanat redus, subponderală (IMC 17,5).

Analize de laborator: Hemoleucogramă normală, examen de urină prezintă frecvente leucocite, rară floră, ASLO crescut (400 UI/ml), exudat faringian normal, iar urocultura a fost negativă. A fost exclusă infecția HIV în urma efectuării testelor specifice.

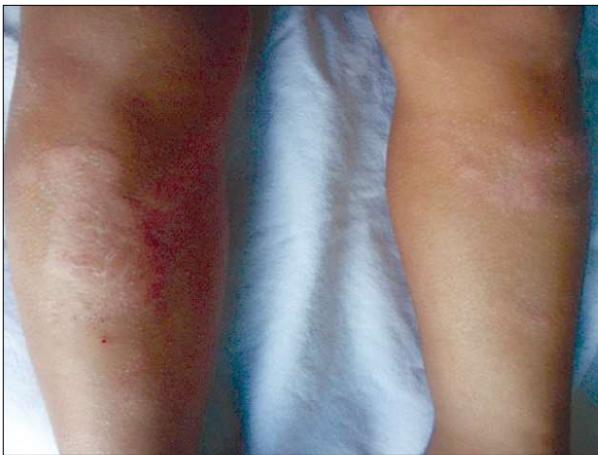

Figura 10 - Placarde rotund-ovalare, roșu-orange, scuamoase (cazul clinic 4)

Figure 10 - Round-oval, red-orange, scaly plaques (clinical case 4)

of *Pityriasis rubra pilaris circumscribed juvenile form*.

He was treated with Cefuroxime 500 mg every 12 hours, 7 days, Vitamin A 50000 IU/day, 15 days, Daivobet ointment, Diprosalic ointment, Xerolys 10, with the disappearance of the lesions after 3 weeks.

Clinical case 4

A 6-year-old girl was hospitalized for round-oval, red-orange, scaly, well-defined, slightly itchy plaques, located on the extension areas of the upper limbs, lower limbs (Fig. 10, 11) and buttocks, with hyperkeratotic follicular papules. At the level of the plants, they show erythematous, hyperkeratotic plaques, with crusts and painful cracks (Fig. 12). The first lesions appeared on the calves, 3 years ago.

Past medical history: not significant

Physical examination: Reduced subcutaneous tissue, underweight (BMI 17.5).

Laboratory analyses: Normal blood count, urine examination shows frequent leukocytes, rare flora, increased ASO titer (400 IU/ml), normal pharyngeal exudate, and the urine

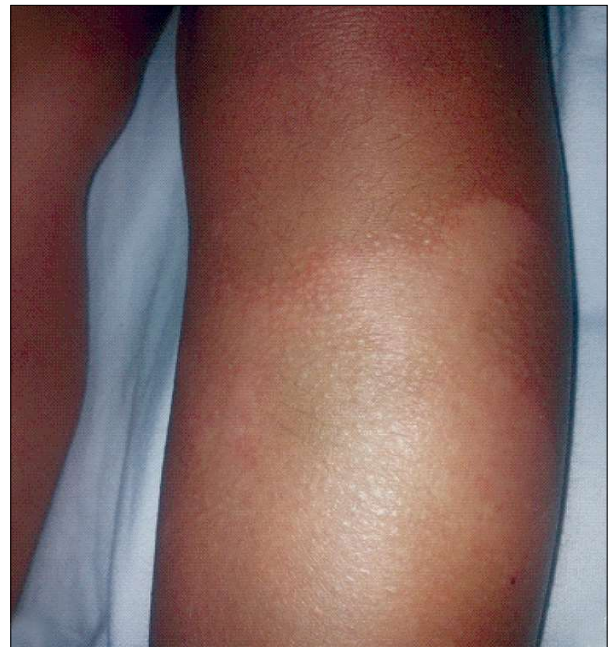
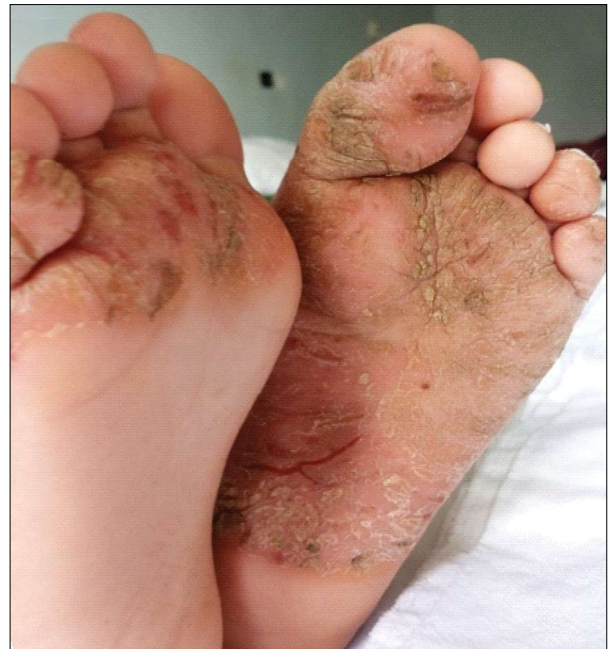
Figura 11 - Placard rotund-ovalar, roșu-orange, scuamos și papule foliculare keratozice (cazul clinic 4)

Figure 11 - Round-oval, red-orange, squamous plaque and keratotic follicular papules (clinical case 4)

Figura 12 - Placarde eritematoase, hiperkeratozice, cu cruste și fisuri dureroase la nivelul plantelor (cazul clinic 4)

Figure 12 - Erythematous, hyperkeratotic plaques with crusts and painful fissures at plantar level (clinical case 4)



Pentru *examenul histopatologic* am recoltat două fragmente cutanate, unul de la nivelul regiunii interfesiere, celălalt de la nivelul plantei stângi, evidențiind epiderm cu acantoză moderată, orto-parakeratoză și discretă spongioză, în dermul papilar infiltrat inflamator cronic perivascular și perifolicular; pentru al II-lea fragment cutanat aspectul microscopic a fost: epiderm cu zonă întinsă de parakeratoză, hipogranuloză, spongioză moderată, iar în dermul papilar infiltrat inflamator cronic.

Pe baza examenului clinic și a examenului histopatologic, am pus diagnosticul de *Pityriasis rubra pilaris forma clasică juvenilă*.

Pacienta a urmat tratament cu Daivobet gel, Elocom unguent, Neotigason 10 mg, 1 cps/zi, Moldamin 600.000 UI/săpt. IM. Evoluția a fost favorabilă după 8 săptămâni de tratament.

Discuții

Etiopatogenia PRP rămâne necunoscută, emițându-se următoarele ipoteze:

- metabolism anormal al vitaminei A în piele;
- asocierea cu boli autoimune: hipotiroidie, miastenia gravis, boala celiacă, tiroidita autoimună, vitiligo, colagenoze etc.;
- malignități: carcinom renal, carcinom cu celule Merkel, carcinom epidermoid,

culture was negative. HIV infection was ruled out following specific tests.

For the *histopathological examination*, we collected two skin fragments, one from the interfacial region, the other from the left plantar, showing epidermis with moderate acanthosis, ortho-parakeratosis and discrete spongiosis, in the papillary dermis with chronic perivascular and perifollicular inflammatory infiltrate; for the II skin fragment, the microscopic appearance was: epidermis with extensive area of parakeratosis, hypogranulosis, moderate spongiosis, and in the papillary dermis chronic inflammatory infiltrate.

Based on the clinical examination and the histopathological examination, we made the diagnosis of *Pityriasis rubra pilaris, the classic juvenile form*.

The patient underwent treatment with Daivobet gel, Elocom ointment, Neotigason 10 mg, 1 cps/day, Moldamin 600,000 IU/week IM. The evolution was favorable after 8 weeks of treatment.

Discussions

The etiopathogenesis of PRP remains unknown, and the following hypotheses have been proposed:

- abnormal metabolism of vitamin A in the skin;

adenocarcinoame, carcinom hepatocelular, bronhogenic, laringian, metastaze hepatice etc.;

- infecții, în special HIV;
- genetici, mutații la nivelul genei CARD 14 la cazurile de PRP tipul V (forma atipică juvenilă).

Baran și colab. au constatat creșterea expresiei proteinei p53 în pielea pacienților cu PRP.[3]

Un alt marker biochimic este sinteza defectuoasă a proteinei care leagă retinolul RBP, o proteină specifică transportului de vitamina A.[4]

De asemenea, PRP a fost observat după diferite infecții. Doi copii au dezvoltat PRP la scurt timp după infecția cu streptococ, care s-a remis spontan în câteva luni. Superantigenele derivate din bacterii pot juca un rol causal în declanșarea PRP la copii. Un răspuns anormal la stimulii antigenici ar putea fi cauza. Alți factori infecțioși discutați sunt: citomegalovirusul și virusul varicela-zoster.[5]

Au fost descrise mai multe cazuri de PRP la pacienții cu infecție HIV, unele cu PRP ca prima manifestare a infecției.[6]

Inflamația foliculară secundară infecției bulbului de păr de către HIV a fost observată de către Misery și colab.[7]

Shvili a remarcat o activitate crescută a celulelor T supresoare cu o afectare a funcțiilor celulelor T helper la un copil de 6 ani cu PRP.[8]

PRP juvenil circumscris a fost descris la 2 pacienți cu sindrom Down, dintre care unul cu vitiligo. Un alt pacient cu sindrom Down a dezvoltat tipul III de PRP la 15 ani.[9]

De asemenea, s-a constatat că malignitățile cutanate sunt mai agresive atunci când sunt asociate cu PRP.[10]

PRP a fost descris în asociere cu boli autoimune: LES, dermatomiozita sau artropatii seronegative, boala celiacă, diabet zaharat, tiroidita autoimună, vitiligo. O altă asociere este cu hipotiroidismul autoimun. Tratamentul specific a permis remisia rapidă a PRP. Deficiența hormonului tiroidian inhibă transformarea carotenului în vitamina A, iar o tulburare în metabolismul acestei vitamine a fost sugerată în PRP, ceea ce ar putea explica asocierea PRP cu hipotiroidia.[11,12]

- association with autoimmune diseases: hypothyroidism, myasthenia gravis, celiac disease, autoimmune thyroiditis, vitiligo, collagenosis, etc.;
- malignancies: renal carcinoma, Merkel cell carcinoma, epidermoid carcinoma, adenocarcinomas, hepatocellular, bronchogenic, laryngeal carcinoma, liver metastases etc.;
- infections, especially HIV;
- genetics, mutations in the CARD 14 gene in cases of PRP type V (juvenile atypical form).

Baran et al. found increased p53 protein expression in the skin of patients with PRP.[3]

Another biochemical marker is defective synthesis of retinol-binding protein RBP, a protein specific for vitamin A transport.[4]

Also, PRP has been observed after various infections. Two children developed PRP shortly after streptococcal infection, which resolved spontaneously within a few months. Superantigens derived from bacteria may play a causative role in triggering PRP in children. An abnormal response to antigenic stimuli could be the cause. Other infectious agents discussed are: cytomegalovirus and varicella-zoster virus.[5]

Several cases of PRP have been described in patients with HIV infection, some with PRP as the first manifestation of infection.[6]

Follicular inflammation secondary to HIV infection of the hair bulb was noted by Misery et al.[7]

Shvili noted increased suppressor T cell activity with impaired T helper cell functions in a 6-year-old child with PRP.[8]

Circumscribed juvenile PRP was described in 2 patients with Down syndrome, one of whom had vitiligo. Another patient with Down syndrome developed PRP type III at 15 years of age.[9]

Cutaneous malignancies have also been found to be more aggressive when associated with PRP.[10]

PRP has been described in association with autoimmune diseases: SLE, dermatomyositis or seronegative arthropathies, celiac disease, diabetes, autoimmune thyroiditis, vitiligo. Another association is with autoimmune hypothyroidism. Specific treatment allowed rapid remission of PRP. Thyroid hormone deficiency inhibits the conversion of carotene to vitamin A, and a disorder in the metabolism of this vitamin has been suggested in PRP, which could explain the association of PRP with hypothyroidism.[11,12]

Aspecte clinice

PRP a fost clasificat în 6 tipuri (Tabel I), incluzând formele ereditare și dobândite. Clasică descriere cu hiperkeratoză foliculară este asociată tipului 1 de PRP. Papulele keratozice foliculare pot conflua pentru a forma plăci eritematoase, de culoarea somonului, care dezvoltă scuame fine.[13]

Distribuția la nivelul întregului corp este posibilă, iar pruritul este adesea prezent.

PRP se poate eritrodermiza cu o frecvență variabilă.

La adulți, PRP debutează tipic la nivelul feței și scalpului și se extinde caudal, în timp de la copii, debutează de obicei în jumătatea inferioară a corpului, situație prezentă și la cazurile noastre.

O trăsătură caracteristică o reprezintă insulele de piele indemnă.

Erupția poate implica mucoasa orală. Modificările constau în pete și linii albe sau albastru-palide și leziuni eritematoase acoperite

Clinical aspects

PRP was classified into 6 types (Table I), including hereditary and acquired forms. The classic description with follicular hyperkeratosis is associated with type 1 PRP. Follicular keratotic papules may coalesce to form erythematous, salmon-colored plaques that develop fine scales.[13]

Distribution throughout the body is possible, and pruritus is often present.

PRP can erythrodermize with a variable frequency.

In adults, PRP typically begins on the face and scalp and extends caudally, while in children, it usually begins in the lower half of the body, a situation also present in our cases.

A characteristic feature is the islands of intact skin.

The eruption can involve the oral mucosa. The changes consist of white or pale blue spots and lines and erythematous lesions covered with

Tabel I. Clasificarea Pitiriasis rubra pilaris, conform Griffiths, 1980 [13]

Clasificare	Vârsta debut (%)	Manifestări clinice	Prognostic
Tip I, adult clasic	- adult (55%)	- debut acut; caracteristicile sunt clasice, incluzând eritrodermia cu insule de tegument sănătos, keratodermia palmo-plantară și hiperkeratoza foliculară	- remisie spontană în 80% din cazuri în 3 ani
Tipul II, atipic al adultului	- adult (5%)	- scuame ichtioziforme și zone de dermatită eczematizată și alopecie. Poate fi prezentă keratodermia palmo-plantară	- evoluție cronică
Tipul III, clasic juvenil	- copii 5-10 ani (10%)	- similar tipului I	- de obicei, remisie după un an
Tipul IV, juvenil circumscris	- copii 3-10 ani (25%)	- zone bine delimitate de hiperkeratoză foliculară, eritem la nivelul genunchilor și coatelor; copii în prepubertate	- neclar
Tipul V, atipic juvenil	- copii cu vârste până la 4 ani (5%)	- hiperkeratoză foliculară, în principal. PRP familial	- evoluție cronică
Tipul VI, asociat cu HIV	- variabilă	- similar tipului I, dopuri foliculare proeminente sau leziuni de tip lichen spinulosus. Bolnavii pot prezenta acnee conglobată și hidradenită supurativă.	- variabil

Table I. Classification of Pityriasis rubra pilaris, according to Griffith, 1980 [13]

Classification	Age of onset (%)	Clinical manifestations	Prognosis
Type I, classic adult	- adult (55%)	- acute onset; features are classic, including erythroderma with islands of healthy skin, palmoplantar keratoderma, and follicular hyperkeratosis	- spontaneous remission in 80% of cases in 3 years
Type II, atypical of the adult	- adult (5%)	- ichthyosiform scales and areas of eczematized dermatitis and alopecia. Palmo- plantar keratoderma may be present	- chronic evolution
Type III, classic juvenile	- children 5-10 years old (10%)	- similar to type I	- usually remission after a year
Type IV, circumscribed juvenile	- children 3-10 years old (25%)	- well-defined areas of follicular hyperkeratosis, erythema at the level of the knees and elbows; children in prepuberty	- unclear
Type V, juvenile atypical	- children aged up to 4 years (5%)	- follicular hyperkeratosis, mainly. Family PRP	- chronic evolution
Type VI, associated with HIV	- variable	- similar to type I, prominent follicular plugs or lichen spinulosus type lesions. Patients may present conglomerate acne and hidradenitis suppurativa	- variable

de dungi albe care pot afecta, de asemenea, limba. Leziunile pot fi confundate cu lichenul plan, iar pacienții pot acuza durere și iritarea limbii.[14]

Palmele și tălpile devin hiperkeratozice și pot căpăta o nuanță portocalie. Se pot dezvolta fisuri dureroase.

Limfadenopatia dermopatică poate fi prezentă dacă suprafața afectată este foarte mare. Descuamarea este mai degrabă fină, (pitiriasiformă) pe față și scalp și mai groasă pe jumătatea inferioară a corpului. Hiperkeratoza foliculară este adesea prezentă, în mod particular pe fețele dorsale ale mâinilor și degetelor.

Unghiile pot fi îngroșate, cu suprafața aspră, decolorate galben-maronii, cu deformări distale.

În cazul eritrodermiei prelungite se poate dezvolta ectropion. Alte complicații oculare sunt keratita ulcerativă periferică, perforarea corneei și sindromul ochilor uscați.[15]

white streaks that may also affect the tongue. The lesions may be confused with lichen planus, and patients may complain of pain and irritation of the tongue.[14]

The palms and soles become hyperkeratotic and may take on an orange tint. Painful fissures may develop.

Dermopathic lymphadenopathy may be present if the affected surface is very large. The scaling is rather fine, (pithirasiiform) on the face and scalp and thicker on the lower half of the body. Follicular hyperkeratosis is often present, particularly on the dorsal surfaces of the hands and fingers.

The nails can be thickened, with a rough surface, discolored yellow-brown, with distal deformations.

In the case of prolonged erythroderma, ectropion may develop. Other ocular complications are peripheral ulcerative keratitis, corneal perforation and dry eye syndrome.[15]

Diagnostic pozitiv

Diagnosticul se suspicionează clinic și se confirmă pe baza aspectului histopatologic care evidențiază:

- epiderm cu acantoză, ortokeratoză alternantă cu parakeratoză în ambele direcții, verticală și orizontală;
- hipergranuloză focală sau confluentă precum și plăci suprapapilare groase și rețele largi;
- foliculii pilari sunt dilatați și prezintă dop de keratină;
- infiltrat superficial perivascular și perifolicular cu limfocite adesea prezent în dermul subiacent.[16]

Menționăm că aspectul histopatologic este sugestiv pentru diagnosticul PRP, fără să fie specific. El diferă în raport cu stadiul bolii și poate fi diferit de la un bolnav la altul.

Diagnostic diferențial

PRP este frecvent confundat cu psoriazisul. Din punct de vedere histopatologic, leucocitele PMN și microabcese Munro sunt absente în PRP. În psoriazis stratul granulos este de cele mai multe ori absent.

PRP eritrodermizat trebuie diferențiat de alte dermatoze eritrodermizate: psoriazis, dermatita seboreică, eczema, lichen plan, ichtioza foliculară, limfom cu celule T.

Alte diagnostice diferențiale sunt boala Darier, pemfigusul foliaceu, boala Grover, nevul epidermal.[17]

La copii, la care PRP poate apărea după infecții bacteriene, trebuie excluse: scarlatina, boala Kawasaki, dermatita atopică etc.[18]

Tratament

PRP este adesea rezistent atât la terapiile topice, cât și la cele sistemice. Deoarece este posibilă remisia spontană a PRP, aprecierea eficacității oricărei terapii este dificilă, cu atât mai mult cu cât nu există studii randomizate.

Tratamentul topic este folosit de obicei în combinație cu tratamentul sistemic, pentru a reduce efectele adverse ale ultimului. Sunt folosite emoliente cu uree 5-10%, acid salicilic 1-

Positive diagnosis

The diagnosis is clinically suspected and confirmed based on the histopathological aspect that highlights:

- epidermis with acanthosis, orthokeratosis alternating with parakeratosis in both directions, vertical and horizontal;
- focal or confluent hypergranulosis as well as thick suprapapillary plates and wide networks;
- the hair follicles are dilated and have a keratin plug;
- superficial perivascular and perifollicular infiltrate with lymphocytes often present in the underlying dermis.[16]

We mention that the histopathological appearance is suggestive for the diagnosis of PRP, without being specific. It differs according to the stage of the disease and may be different from one patient to another.

Differential diagnosis

PRP is often confused with psoriasis. From a histopathological point of view, PMN leukocytes and Munro microabscesses are absent in PRP. In psoriasis, the granular layer is often absent.

Erythrodermized PRP must be differentiated from other erythrodermized dermatoses: psoriasis, seborrheic dermatitis, eczema, lichen planus, follicular ichthyosis, T-cell lymphoma.

Other differential diagnoses are Darier's disease, pemphigus foliaceus, Grover's disease, epidermal nevus.[17]

In children, in whom PRP can occur after bacterial infections, the following must be excluded: scarlet fever, Kawasaki disease, atopic dermatitis etc.[18]

Treatment

PRP is often resistant to both topical and systemic therapies. Because spontaneous remission of PRP is possible, assessing the effectiveness of any therapy is difficult, especially since there are no randomized trials.

Topical treatment is usually used in combination with systemic treatment, to reduce

3%, dermatocorticoizi, retinoizi topici 0.05-0.1%, calcipotriol, pimecrolimus 1%.

Gregoriou a tratat cu succes un bărbat tânăr cu PRP localizat la nivelul scalpului și feței cu pimecrolimus cremă 1%. [19]

O fată de 12 ani cu PRP tipul IV, rezistent la dermatocorticoizi și pimecrolimus cremă, a avut remisie completă cu tazaroten gel 0.1% aplicat timp de 6 săptămâni. [20]

Tratamentul sistemic la copii: acitretin 0.5 mg/kg/zi (3-5 luni) cu sau fără expunere la UVB; isotretinoin 0.5-1 mg/kg/zi (>12 ani). În cazuri severe, rezistente la retinoizi se apelează la methotrexat, ciclosporină, azatioprină (vârsta peste 10 ani) sau la inhibitorii de TNF alfa (Infliximab, Etanercept, Adalimumab).

Tratamentul sistemic la adulți

Tratamentul de *prima linie:* retinoizi (isotretinoin 1 mg/kg/zi ; acitretin; alitretinoin), cu îmbunătățire clinică după 4-6 luni de tratament; methotrexat (5-30 mg/săptămână).

Tratamentul de *a doua linie:* ciclosporina (mai puțin de 5 mg/kg/zi); acitretin + UVA; Re-PUVA; acid fumaric; IG IV 2g/kg timp de 3 zile; inhibitori de TNF alfa; stanozolol (2 mg/zi); azatioprină (50-200 mg/zi); terapie antiretrovirală în tipul VI (forma asociată infecției HIV). [20] Mai recent, par interesante și alte terapii biologice, precum anti IL 12/23 și anti IL 17.

Până în prezent, retinoizii sistemici par a fi cei mai eficienți agenți terapeutici. Alte tratamente folosite au fost descrise cu variabile rate de succes.

Isotretinoinul și etretinatul (a fost retras de pe piață!) sunt derivați sintetici ai vitaminei A care modulează creșterea și diferențierea țesuturilor epiteliale. Din punct de vedere histologic, apare o scădere a hiperkeratozei în timpul terapiei. Doze crescute de vitamina A nu par a fi benefice în PRP tipul I. [21]

Într-un studiu care a inclus adulți și minori cu PRP a fost folosit isotretinoinul (1-2 mg/kg/zi) pentru o medie de 122 de zile. Toți cei 34 de pacienți care au rămas sub tratament 12-16 săptămâni au avut o îmbunătățire semnificativă a leziunilor. [22]

Într-un studiu retrospectiv pe 18 pacienți tratați cu isotretinoin, etretinat sau ambele, rezultatele au sugerat că etretinatul este superior

the adverse effects of the latter. Emollients with urea 5-10%, salicylic acid 1-3%, dermatocorticoids, topical retinoids 0.05-0.1%, calcipotriol, pimecrolimus 1% are used.

Gregoriou successfully treated a young man with PRP located on the scalp and face with pimecrolimus 1% cream. [19]

A 12-year-old girl with PRP type IV, resistant to dermatocorticoids and pimecrolimus cream, had complete remission with 0.1% tazarotene gel applied for 6 weeks. [20]

Systemic treatment in children: acitretin 0.5 mg/kg/day (3-5 months) with or without exposure to UVB; isotretinoin 0.5-1 mg/kg/day (>12 years). In severe cases resistant to retinoids, methotrexate, cyclosporine, azathioprine (age over 10 years) or TNF alpha inhibitors (Infliximab, Etanercept, Adalimumab) are used.

Systemic treatment in adults

First-line treatment: retinoids (isotretinoin 1 mg/kg/day; acitretin; alitretinoin), with clinical improvement after 4-6 months of treatment; methotrexate (5-30 mg/week).

Second-line treatment: ciclosporin (less than 5 mg/kg/day); acitretin + UVA; Re-PUVA; fumaric acid; IG IV 2g/kg for 3 days; TNF alpha inhibitors; stanozolol (2 mg/day); azathioprine (50-200 mg/day); antiretroviral therapy in type VI (the form associated with HIV infection). [20] More recently, other biologic therapies such as anti IL 12/23 and anti IL 17 appear interesting.

To date, systemic retinoids appear to be the most effective therapeutic agents. Other treatments used have been described with variable success rates.

Isotretinoin and etretinate (has been withdrawn from the market!) are synthetic derivatives of vitamin A that modulate the growth and differentiation of epithelial tissues. From a histological point of view, a decrease in hyperkeratosis occurs during therapy. Increased doses of vitamin A do not appear to be beneficial in PRP type I. [21]

In a study that included adults and minors with PRP, isotretinoin (1-2 mg/kg/day) was used for an average of 122 days. All 34 patients who remained on treatment for 12-16 weeks had significant improvement in their lesions. [22]

In a retrospective study of 18 patients treated with isotretinoin, etretinate, or both, the results

în tratamentul PRP tipul adult, doza recomandată fiind de 0,5 mg/kg/zi, timp de 3-6 luni.[23]

Pacienții cu PRP eritrodermizat trebuie monitorizați pentru anomalii electrolitice, hipoalbuminemie, infecții secundare bacteriene la nivelul pielii și posibile septicemii. Formele familiale, al căror debut este de obicei în copilărie, au prognostic mai puțin favorabil și pot evolua toată viața.[24]

Concluzii

Pityriasisul rubra pilaris este o afecțiune rară, complexantă din punct de vedere social și psihologic, care poate fi întâlnită la adulți și copii de ambele sexe.

Recunoașterea manifestărilor cutanate ale PRP permite inițierea rapidă a tratamentului pentru limitarea evoluției bolii și prevenirea complicațiilor.

suggested that etretinate is superior in the treatment of adult-type PRP, with the recommended dose being 0.5 mg/kg/day for 3-6 months.[23]

Patients with erythrodermized PRP should be monitored for electrolyte abnormalities, hypoalbuminemia, secondary bacterial skin infections, and possible septicemia. Familial forms, whose onset is usually in childhood, have a less favorable prognosis and can evolve throughout life.[24]

Conclusions

Pityriasis rubra pilaris is a rare condition, complex from a social and psychological point of view, which can be found in adults and children of both sexes.

Recognizing the skin manifestations of PRP allows the rapid initiation of treatment to limit the evolution of the disease and prevent complications.

Bibliografie / Bibliography

1. Besnier E. Observation pour servir a l'histoire clinique du Pityriasis rubra pilaire. *Ann Dermatol Syphiligr* (Paris) 1889;10(ser 2):454-464
2. Annette Klein, Michael Landthaler and Sigrid Karrer. Pityriasis Rubra Pilaris A Review of Diagnosis and Treatment. *Am J Clin Dermatol* 2010; 11 (3): 157-170
3. Baran W, Szepietowski JC, Szybejko-Machaj G. Enhanced expression of p53 in pityriasis rubra pilaris. *Acta Derm Venereol* 2006; 86: 276-277
4. Finzi AF, Altomare G, Bergamaschini L, et al. Pityriasis rubra pilaris and retinol-binding protein. *Br J Dermatol* 1981; 104: 253-256
5. Mohrenschlager M, Abeck D. Further clinical evidence for involvement of bacterial superantigens in juvenile pityriasis rubra pilaris (PRP): report of two cases. *Pediatr Dermatol* 2002; 19: 569
6. De D, Dogra S, Narang T, et al. Pityriasis rubra pilaris in a HIV-positive patient (type 6 PRP). *Skinmed* 2008; 7: 47-50
7. Misery L, Faure M, Claudy A. Pityriasis rubra pilaris and human immunodeficiency virus infection: type 6 pityriasis rubra pilaris? *Br J Dermatol* 1996; 135: 1008-1009
8. Shvili D, David M, Mimouni M. Childhood-onset pityriasis rubra pilaris with immunologic abnormalities. *Pediatr Dermatol* 1987; 4: 21-23
9. Hazini AR, Rongioletti F, Rebora A. Pityriasis rubra pilaris and vitiligo in Down's syndrome. *Clin Exp Dermatol* 1988; 13: 334-335
10. Sánchez-Regaña M, López-Gil F, Salleras M, et al. Pityriasis rubra pilaris as the initial manifestation of internal neoplasia. *Clin Exp Dermatol* 1995; 20: 436-438
11. Conaghan PG, Sommer S, McGonagle D, et al. The relationship between pityriasis rubra pilaris and inflammatory arthritis. *Arthritis Rheum* 1999; 42:1998-2001
12. Orlandini V, Cogrel O, Doutre MS, et al. Pityriasis rubra pilaris and hypothyroidism: efficacy of thyroid hormone replacement therapy in skin recovery. *Br J Dermatol* 2007; 156: 606-607
13. Griffiths WA. Pityriasis rubra pilaris. *Clin Exp Dermatol* 1980;5(1):105-112
14. Griffiths WAD. Pityriasis rubra pilaris: an historical approach. 2. Clinical features. *Clin Exp Dermatol* 1976; I: 37-50

15. Paranjothy B, Shunmugam M, MacKenzie J, et al. Peripheral ulcerative keratitis in pityriasis rubra pilaris. *Eye* 2007; 21: 1001-1002
16. Martinez Calixto LE, Suresh L, Matsumura E, et al. Oral pityriasis rubra pilaris. *Oral Sur Oral Med Oral Pathol Oral Radiol Endod* 2006; 101: 604-607
17. Magro CM, Crowson AN. The clinical and histomorphological features of pityriasis rubra pilaris. *J Cutan Pathol* 1997; 24: 416-424
18. Betloch I, Ramón R, Silvestre J-F, et al. Acute juvenile pityriasis rubra pilaris: a superantigen mediated disease? *Pediatr Dermatol* 2001; 18: 411-414
19. Gregoriou S, Argyriou G, Christofidou E, et al. Treatment of pityriasis rubra pilaris with pimecrolimus cream 1%. *J Drugs Dermatol* 2007; 6: 340-342
20. Karimian-Teherani D, Parissa M, Tanew A. Response of juvenile circumscribed pityriasis rubra pilaris to topical tazarotene treatment. *Pediatr Dermatol* 2008; 25: 125-6
21. Karneva L, Lauharanta J, Niemi K-M, et al. Ultrastructure of pityriasis rubra pilaris with observations during retinoid (etretinate) treatment. *Br J Dermatol* 1983; 108: 653-663
22. Goldsmith LA, Weinrich AE, Shupack J. Pityriasis rubra pilaris response to 13-cis-retinoic acid (isotretinoin). *J Am Acad Dermatol* 1982; 6: 710-715
23. Borok M, Lowe NJ. Pityriasis rubra pilaris: further observations of systemic retinoid therapy. *J Am Acad Dermatol* 1990; 22: 792-795.
24. Virgil Pătrașcu. Boli dermatologice și infecții sexual-transmisibile, ediția a V-a, editura Sitech, Craiova, 2020, Vol. I: 402-3

Conflict de interese
NEDECLARATE

Conflict of interest
NONE DECLARED

Adresa de corespondență: Prof. univ. dr. Virgil Pătrașcu
Universitatea de Medicină și Farmacie din Craiova
Strada Petru Rares, Nr 2-4, 200345, Craiova, România
E-mail: vm.patrascu@gmail.com

Correspondance address: Prof. univ.dr. Virgil Pătrașcu
University of Medicine and Pharmacy of Craiova
Petru Rares Street, No 2-4, 200345, Craiova, Romania,
E-mail: vm.patrascu@gmail.com