

PSORIAZIS AL SCALPULUI – PREZENTARE DE CAZ

SCALP PSORIASIS – A CASE STUDY

ELENA LIVIA SEVERIN, ALINA PÎRVU, CARMEN MARIA SĂLĂVĂSTRU, G.-S. ȚIPLICA

București

Rezumat

Psoriazisul este o boală inflamatorie cronică cu implicare multisistemică și predispoziție genetică afectând aproximativ 2% din populația generală. Scalpul este una din cele mai frecvente localizări ale bolii, fiind afectat la mai mult de jumătate din cazuri. Terapia locală constituie baza tratamentului psoriazisului scalpului, atât vehiculul, cât și agenții activi jucând un rol important în obținerea unei eficacități și complianțe crescute.

Prezentăm cazul unei paciente în vârstă de 51 de ani, care s-a internat în clinica noastră în urmă cu 6 luni pentru prezența unei erupții alcătuite din plăci eritemato-scuamoase, bine delimitate, intens pruriginoase, localizată la nivelul scalpului, cu evoluție de 2 luni. Pe baza criteriilor clinice și al aspectului histopatologic s-a stabilit diagnosticul de psoriasis vulgar cu afectarea scalpului. Pacienta a urmat tratament cu dipropionat de beta-metazonă și calcipotriol sub formă de gel, o singură aplicație pe zi, cu rezoluția leziunilor de la nivelul scalpului din ziua a 8-a și menținerea rezultatelor la controlul de 4 luni.

Summary

Psoriasis is a chronic inflammatory skin disease with multisystemic implications and genetic predisposition, which affects approximately 2 % of the general population. The scalp is one of the most common sites of involvement, affecting more than half of the patients suffering of psoriasis. Topical treatments are the mainstay of treatment for scalp psoriasis, with the active ingredients and also the vehicle relevant to efficacy and compliance.

We present the case of a 51-year-old female patient who has been referred to our clinic 6 months ago, for an eruption constituted by well-defined erythematous-scuamous plaques, intensely pruritic, located over the scalp, with an evolution period of 2 months. On the basis of clinical picture and histopathological findings the diagnosis of scalp psoriasis was established. The patient was treated with calcipotriol and betamethasone dipropionate in a gel applied once daily, with the complete resolution of scalp lesions in 8 days and mainstay of the results (last control visit at 4 months).

DermatoVenerol. (Buc.), 56: 35-42

Introducere

Psoriazisul este o boală inflamatorie cronică cu implicare multisistemică și predispoziție genetică, ce afectează aproximativ 2% din populație [1], [2]. Afectarea scalpului apare în 50-80% din cazurile de psoriazis [3] și poate fi izolată sau se poate asocia cu psoriazisul vulgar, eritrodermic, pustulos sau cu artropatia psoriatică.

Introduction

Psoriasis is a chronic inflammatory skin disease with multisystemic implications and genetic predisposition, which affects approximately 2 per cent of the general population [1, 2]. The scalp is affected in 50-80 per cent of psoriasis cases [3]; the condition can be singular or associated with psoriasis vulgaris, erythro-

* Clinica 2 Dermatologie, Spitalul Clinic Colentina, București.
2 Dermatologic Clinic, Clinical Hospital, Bucharest.

riazică [4]. Implicarea scalpului poate fi unică, cu apariția unei singure plăci psoriazice sau multiplă cu apariția de plăci ce pot ocupa tot scalpul, cu diseminare spre zona frontală și retroauricular. Mai rar poate să apară alopecie difuza datorită efluviului telogen [5].

Calitatea vieții pacienților este mult afectată datorită faptului că leziunile sunt foarte vizibile și pruritul poate fi foarte intens. Tratamentul local este de regulă dificil datorită părului și scuamelor groase care reprezintă un obstacol în pătrunderea substanțelor terapeutice active la nivelul epidermului profund și dermului. Așteptările pacienților sunt foarte mari dar tratamentul poate fi de lungă durată, consumator de timp și de resurse, ceea ce poate determina o complianță redusă.

Terapia locală pentru psoriazisul scalpului include loțiuni, creme, geluri, spume conținând glucocorticoizi, derivați de gudron, acid salicilic sau derivați de vitamina D. Sunt recomandate și șampoane cu gudron, acid salicilic, sulf, seleniu, ketoconazol sau zinc pyrithion [6]. Corticosteroizii topici sunt recomandați ca prima linie de tratament. Răspunsul la tratament este rapid, dar posibilitatea apariției reacțiilor adverse (atrofie, telangiectazii, tahifilaxie etc.) limitează durata de utilizare. Derivații de vitamina D sunt utilizați pentru cazurile moderate și severe de psoriazis al scalpului. Se recomandă aplicații de 2 ori pe zi timp de 8 săptămâni. Reacțiile adverse pot include: senzație de arsură, prurit și xeroză [6]. Recent a apărut combinația dipropionat de betametazonă 0,05% și calcipotriol 0,005% sub formă de gel lipofilic, cu formulă special concepută pentru utilizare la nivelul scalpului. Acest produs combinat are un debut al acțiunii rapid și eficacitate superioară utilizării dipropionatului de betametazonă sau calcipotriolului în monoterapie [7].

Caz clinic

O pacientă în vârstă de 51 de ani, din mediul urban, fără antecedente patologice personale semnificative, a fost internată în clinică în urmă cu 6 luni pentru prezența unei erupții alcătuite din plăci eritemato-scuamoase, intens pruriginoase, localizate la nivelul scalpului, cu evoluție de 2 luni. Pacienta aplicase tratamente locale antimicotice (șampoane cu ketoconazol 2%, cu sulfid de seleniu) fără a obține ameliorarea acuzelor.

dermic, pustular or arthropathic psoriasis. Scalp involvement can be singular, with one single psoriasis plaque, or multiple, with plaques covering the whole scalp and disseminated towards the frontal and retro-auricular areas. Diffuse alopecia triggered by telogen effluvium can more seldom occur [5].

Patients' lives can be seriously affected due to the fact that lesions are very visible and pruritus can be highly intense. Local treatment is usually difficult due to the presence of hair and thick squamas that can act as barriers, blocking the penetration of active therapeutical substances into the deep layers of the epidermis and of the dermis. Patients' expectations can be very high but the treatment can last for a long time and is time- and resource-consuming, which can cause low compliance.

Local therapy in scalp psoriasis includes lotions, ointments, gels, creams containing glucocorticoids, tar derivatives, salicylic acid or vitamin D derivatives. Shampoos based on tar, salicylic acid, sulphur, selenium, ketoconazole or zinc pyritione are also recommended [6]. Topical cortocoids are prime recommendations. The response to treatment is quick but the possibility of adverse reactions (atrophy, telangiectases, tachiphylaxis, etc.) reduces administration period. Vitamin D derivatives are used in moderate and severe cases of scalp psoriasis – two applications per day for 8 weeks. Adverse reactions may include burning sensation, pruritus and xerosis [6]. Recently, a lipophilic gel containing 0.05 per cent betamethasone dipropionate and 0.005 per cent calcipotriol has been especially conceived for scalp treatment. This compound product yields rapid results and is more efficacious than betamethasone dipropionate- or calcipotriol-based monotherapy [7].

Clinical case

A 51-year-old female patient from urban milieu, without a significant pathological history, was referred to our clinic 6 months ago for an eruption constituted by well-defined erythematous-scuamous plaques, intensely pruritic, located over the scalp, with an evolution period of 2 months. The patient had beforehand applied local antimycotic treatment consisting of 2% ketoconazole shampoo with selenium sulphite addition, without amending her condition.

Examenul clinic general la internare a fost în limite normale, cu excepția leziunilor cutanate de la nivelul scalpului și a unei stări depresive. Examenul dermatologic a decelat plăci eritemato-scuamoase, bine delimitate, cu contur poliociclic, acoperite de scuame alb-argintii, pruriginoase, ocupând aproximativ 70% din suprafața scalpului (*figura 1*). Pacienta nu prezenta în momentul consultului alte leziuni cutanate, modificări unghiale sau acuze articulare iar istoricul familial pentru psoriazis era negativ. Psoriasis Scalp Severity Index (PSSI) la internare = 24. Dermatology Life Quality Index (DLQI) în momentul prezentării = 11 (afectare moderată a calității vieții).

Din punct de vedere al analizelor de laborator, parametri hematologici și biochimici au fost în limite normale. Examenul micologic microscopic direct efectuat la nivelul leziunilor a fost negativ. Examenul histopatologic de la nivelul unei leziuni a scalpului a evidențiat marcată hiperortokeratoză, parakeratoză focală, incluzând numeroase colecții de neutrofile între straturile de keratină (microabcese Munro-Sabouraud), arii de hipo-agranuloză, moderată acantoză cu creste epidermice alungite neregulate și îngroșate, atrofie suprapapilară focală, moderat infiltrat inflamator limfomonocitar cu foarte rare eozinofile, predominant perivascular în dermul superficial, hiperemie, cu vase capilare ectaziate, edem și moderată fibroză în dermul superficial (*figurile 2 și 3*).

Diagnosticul stabilit pe baza criteriilor clinice și histopatologice a fost de psoriazis vulgar sporadic, cu leziuni în plăci, afectând scalpul.

Având în vedere localizarea și particularitatea evoluției leziunilor de la acest nivel, s-a optat pentru tratament cu dipropionat de beta-metazonă și calcipotriol sub formă de gel (topic combinat special conceput pentru scalp). S-a recomandat aplicarea acestui produs o dată pe zi, în strat subțire la nivelul leziunilor, cu controale periodice pentru evaluarea eficacității tratamentului. La 3 zile de la debutul tratamentului pacienta a semnalat dispariția pruritului, PSSI a fost 16, iar DLQI = 8. Dispariția leziunilor a fost raportată de pacientă în ziua 8-a. Medicația topică a fost oprită în ziua a 10-a (data consultului dermatologic). La controalele ulterioare (4, 6, 8 și respectiv 16 săptămâni) s-a constatat menținerea remisiunii leziunilor (*figura 4*).

General clinical examination on hospitalization has yielded results within normal limits, with the exception of scalp cutaneous lesions and of a state of depression. Dermatological examination has shown well-defined erythematous-scuamous plaques with polycyclic margins covered by white-silverish pruritic scales covering about 70 per cent of scalp surface (*Fig. 1*). The moment the patient referred to our clinic, she did not present other cutaneous lesions, nail modifications or articular conditions and family history did not comprise cases of psoriasis. Psoriasis Scalp Severity Index (PSSI) upon hospitalization = 24. Dermatology Life Quality Index (DLQI) = 11 (moderate life quality alteration).

Laboratory analyses have revealed hematologic and biochemical parameters within normal limits. Direct microscopic mycological examination of lesions yielded negative results. Histopathological examination of a scalp lesion has shown marked hyperorthokeratosis, focal parakeratosis, including numerous clusters of neutrophils in-between layers of keratin (Munro-Sabouraud microabcesses), area of hypo-agranulosis, moderate acanthosis with irregular and thickened longish edges, focal suprapapillar atrophy, moderate lymphomonocyte inflammatory infiltrate with very scarce eosinophils, predominantly perivascular in the superficial dermis, hyperaemia with highly ectasised capillary vessels, oedema and moderate fibrosis in the superficial dermis (*Fig. 2 and 3*).

On the basis of clinical picture and histopathological findings the diagnosis of sporadic psoriasis vulgaris with plaque lesions involving the scalp was established.

Taking into account the localisation and peculiarities of lesions development in this area of the body, the treatment chosen was betamethasone dipropionate and calcipotriol administration as gel (a topical composition especially created for the scalp). One application per day, in a thin layer on the lesion was recommended, plus periodical control visits in order to evaluate treatment efficacy. Three days after treatment started the patient reported pruritus resolution, PSSI = 16 and DLQI = 8. Lesions resolution was reported after the eighth day. Topical medication was stopped in day 10 (dermatological consultation date). Subsequent controls (4, 6, 8 and 12 weeks later) have confirmed mainstay of the results (*Fig. 4*).

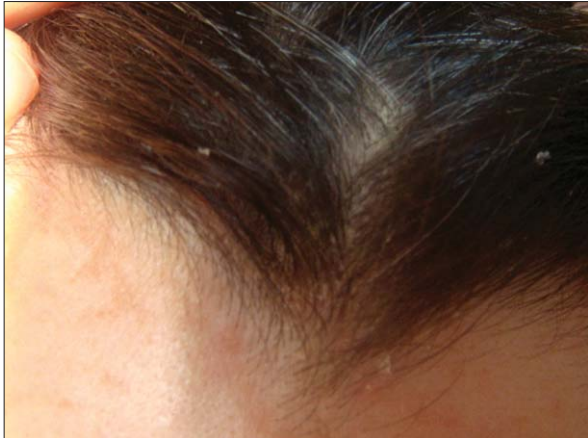

Fig. 1. Pacientă cu psoriazis al scalpului înainte de tratament.

Fig. 1. Patient with psoriasis of the scalp before treatment.

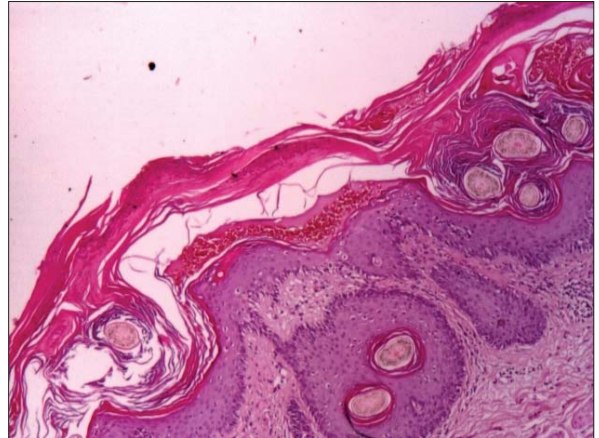


Fig. 2. HE4x. Hiperortokeratoză cu parakeratoză focală, incluzând microabcesele Munro-Sabouraud, moderată acantoză cu crestele epidermice alungite neregulat și îngroșate, infiltrat inflamator limfomonocitar.

Fig. 2. HE4x. Hiperortokeratoză with parakeratoză length, including Munro-Sabouraud microabcesele moderate irregular acanthosis with elongated epidermal ridges and bold limfomonocitar inflammatory infiltrate.

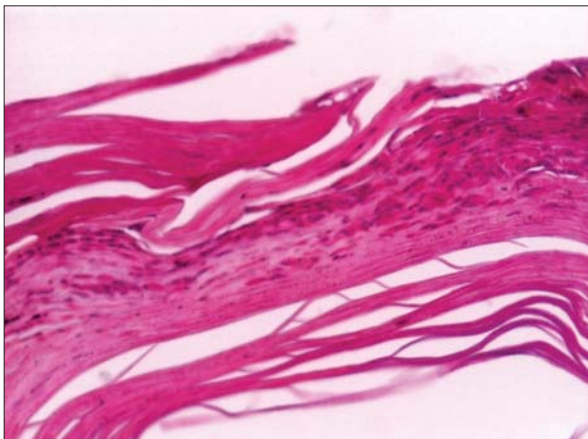


Figura 3. HE 20x. Hiperortokeratoză cu parakeratoză focală, incluzând microabcesele Munro-Sabouraud.

Figure 3. HE 20X. Hiperortokeratoză with parakeratoză length, including microabcesele Munro-Sabouraud.

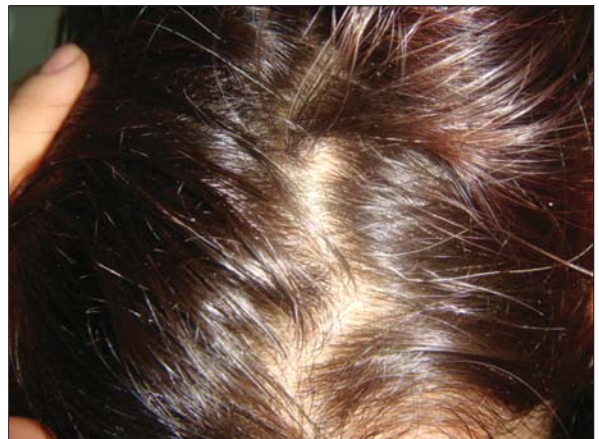

Figura 4. Pacienta cu psoriazis al scalpului după 8 săptămâni de tratament.

Figure 4. Patient with psoriasis of the scalp after 8 weeks of treatment

Discuții

În cazul psoriazisului scalpului se recomandă inițierea tratamentului topic. În cazurile recalcitrante sau cu afectare extinsă și la nivelul altor regiuni ale corpului se poate interveni cu terapie sistemică (inclusiv cu administrare de agenți biologici) [1], [4]. Pentru terapia locală a psoriazisului scalpului, se recomandă produse

Discussions

Topical treatment is recommended in scalp psoriasis. In relapses or more severe cases where the condition affects other areas of the body, systemic therapy (including biological agents administration) can intervene [1, 4]. For local treatment of scalp psoriasis, the use of efficacious, safe and

eficiente, sigure și acceptabile din punct de vedere cosmetic pentru această localizare [8], [9].

Studiile meta-analitice pentru agenții topici utilizați în tratamentul psoriazisului în plăci a identificat în total 42 de studii placebo-controlate, din care doar 7 s-au concentrat pe psoriazisul scalpului [3], [10].

Arsenalul terapeutic pentru psoriazisul scalpului este variat (keratolitice, reductoare, fototerapie - inclusiv laser excimer), cei mai frecvenți agenți utilizați fiind corticosteroidii și derivații de vitamina D, a căror eficiență a fost dovedită atât în monoterapie, cât și în combinații, în numeroase studii clinice [11], [12], [13].

Calcipotriolul, derivat de vitamina D, își exercită efectele benefice în psoriazis prin inhibarea proliferării epidermice și a inflamației, precum și prin stimularea keratinizării normale [8], [14]. Acest agent terapeutic este utilizat în psoriazisul scalpului din anul 1992 iar eficacitatea pe termen lung și siguranța au fost bine stabilite [11].

Corticosteroidii fac parte din principalii agenți topici utilizați în psoriazisul scalpului de peste 30 de ani. Efectele corticosteroidilor topici includ efectele antiinflamatorii și imunomodulatorii precum și scăderea activității mitotice epidermice [15]. Efectele adverse ale corticosteroidilor topici sunt bine cunoscute și pot fi împărțite în locale (ex. telangiectazii, atrofi acnee, vergeturi) și sistemice (supresia axului hipotalamo-hipofizar). [8]. Corticosteroidii sunt adesea combinați cu alți agenți (inclusiv derivații de vitamina D), în încercarea de a beneficia de efectele lor complementare [8]. Încă din 2001, combinația calcipotriolului cu corticosteroidul potent dipropionat de betametazonă a devenit un tratament recunoscut în psoriazisul vulgar cu localizare la nivelul trunchiului și extremităților. Dipropionatul de betametazonă realizează o ameliorare rapidă a simptomelor și previne iritația locală provocată de calcipotriol, iar adăugarea acestuia din urmă contribuie la eficientizarea terapiei și permite reducerea cantității de corticosteroid necesară obținerii răspunsului favorabil [11].

Recent a fost concepută o combinație a celor doi agenți într-un vehicul – gel – adaptat terapiei psoriazisului de la nivelul scalpului (denumire comercială: Xamiol). Studiile inițiale arată că

cosmeticamente acceptate produse vine foarte recomandat [8, 9].

Meta-analiticele studii conduse pe agenți topici utilizați în tratamentul psoriazisului în plăci au identificat în total 42 de studii placebo-controlate, din care doar 7 s-au concentrat pe psoriazisul scalpului [3, 10].

Metodele terapeutice utilizate în psoriazisul scalpului variază de la keratolitice la agenți reductoare și fototerapie (excimer laser inclus). Agenții cel mai des utilizați sunt corticosteroidii și derivații de vitamina D, a căror eficiență a fost dovedită atât în monoterapie, cât și în combinații, în numeroase studii clinice [11, 12, 13].

Calcipotriol, un derivat de vitamina D, are efecte benefice în psoriazis prin inhibarea proliferării epidermice și a inflamației, precum și prin stimularea keratinizării normale [8, 14]. Este utilizat în psoriazisul scalpului din anul 1992 și eficacitatea sa pe termen lung și siguranța au fost bine stabilite [11].

Corticosteroidii fac parte din principalii agenți topici utilizați în psoriazisul scalpului de peste 30 de ani. Efectele corticosteroidilor topici includ efectele antiinflamatorii și imunomodulatorii precum și scăderea activității mitotice epidermice [15]. Efectele adverse ale corticosteroidilor topici sunt bine cunoscute și pot fi împărțite în locale (ex. telangiectazii, atrofi acnee, vergeturi) și sistemice (supresia axului hipotalamo-hipofizar). [8]. Corticosteroidii sunt adesea combinați cu alți agenți (inclusiv derivații de vitamina D), în încercarea de a beneficia de efectele lor complementare [8]. Încă din 2001, combinația calcipotriolului cu corticosteroidul potent dipropionat de betametazonă a devenit un tratament recunoscut în psoriazisul vulgar cu localizare la nivelul trunchiului și extremităților. Dipropionatul de betametazonă realizează o ameliorare rapidă a simptomelor și previne iritația locală provocată de calcipotriol, iar adăugarea acestuia din urmă contribuie la eficientizarea terapiei și permite reducerea cantității de corticosteroid necesară obținerii răspunsului favorabil [11].

Recent a fost concepută o combinație a celor doi agenți într-un vehicul – gel – adaptat terapiei psoriazisului de la nivelul scalpului (denumire comercială: Xamiol). Studiile inițiale arată că

această nouă formulă este eficientă, bine tolerată și superioară monoterapiei cu dipropionat de betametazonă sau calcipotriol, după 8 săptămâni de tratament [16]. Având în vedere faptul că psoriazisul scalpului este o afecțiune cronică, cu perioade de exacerbare și remisiune, sunt necesare cure repetate de tratament. Pentru investigarea siguranței administrării pe termen lung a acestui tratament în psoriazisul scalpului, Luger *et al.* (2008) au realizat un studiu în care și-au propus testarea siguranței administrării combinației dipropionat de betametazonă și calcipotriol pe o perioadă de 52 de săptămâni. Printre rezultatele studiului se regăsește și lipsa atrofiei cutanate în grupul care a utilizat combinația de agenți topici. Incidența scăzută a reacțiilor adverse de tip corticosteroidic (ex., telangiectazii, acnee, rozacee) ar avea mai multe explicații: comparativ cu produsele de tip corticosteroid, cantitatea de produs combinat aplicată și consecutiv, gradul de expunere la corticosteroid, este mai redusă; produsele cu corticosteroidi disponibili fie se aplică de două ori pe zi, fie au o potență superioară dipropionatului de betametazonă [8]. Un studiu anterior, având ca scop testarea utilizării pe termen lung a produsului combinat dipropionat de betametazonă și calcipotriol sub formă de unguent a demonstrat, de asemenea, o incidență foarte scăzută a reacțiilor adverse de tip corticosteroid [17]. Incidența pruritului, unul din cele mai supărătoare simptome ale psoriazisului scalpului, a fost mult scăzută în grupul dipropionat de betametazonă și calcipotriol (3,6 %), comparativ cu grupul calcipotriol (10%) [8]. Și la controalele de după 6 luni, respectiv 12 luni de tratament s-a constatat lipsa acumulării tisulare a produsului, care ar fi putut duce la schimbarea profilului său de siguranță după expuneri repetate. Până în prezent, în tratamentul psoriazisului scalpului, utilizarea produsului combinat dipropionat de betametazonă și calcipotriol s-a dovedit mai eficientă comparativ cu monoterapia cu alți agenți (calcipotriol o dată sau de două ori pe zi, alți corticosteroidi topici), bine tolerată pe o perioadă lungă de timp (până la 52 de săptămâni) și cu o incidență scăzută a reacțiilor adverse atât generale, cât și de tip corticosteroidic [8], [15], [17].

well tolerated and has proved superior after 8 weeks of administration to monotherapy consisting of betamethasone dipropionate or calcipotriol [16]. Since scalp psoriasis is a chronic disease, with aggravation and remission periods, repeated cures are recommended. In 2008, Luger *et al.* conducted an investigation on the safety of long-term administration of this product in scalp psoriasis over a period of 52 weeks. The study reveals, among others, the absence of cutaneous atrophy in the group that used the combination. Low incidence rate of adverse corticosteroidic reactions (e.g. telangiectases, acne, rash) can be ascribed to a multitude of causes: as compared to corticosteroid-type products, the quantity of corticosteroid applied and, by consequence, the degree of exposure to it is lower; corticosteroid-based products available on the market are either applied twice a day or are more potent than betamethasone propionate [8]. A study performed beforehand with the purpose of testing betamethasone propionate and calcipotriol combination formulated as ointment has also shown a very low incidence of adverse corticosteroidic reactions [17]. Pruritus, one of the most disturbing symptoms in scalp psoriasis, occurred much more seldom in the group of patients who were administered the combination of betamethasone propionate and calcipotriol (3.6 per cent) as compared to calcipotriol group (10 per cent) [8]. Control visits after 6 and 12 months of treatment also confirmed absence of product accumulation in the tissues, which could have led to a change in the safety profile after repeated exposure. Up to the present, betamethasone propionate and calcipotriol combination has proved more efficacious as compared to monotherapy with other agents (calcipotriol administered once or twice a day, other topical corticosteroids). It is also better tolerated in long-term therapy (up to 52 weeks) and triggers less adverse reactions, both general and of corticosteroidic type [8, 15, 17].

Conclusions

Local therapy is the basic treatment in scalp psoriasis but, as a rule, preparations are hard to apply due to the hair and the thick squamas that block the penetration of active therapeutical substances. Recently, a lipophilic gel containing

Concluzii

Terapia locală constituie baza tratamentului în psoriazisul scalpului, însă, de regulă, preparatele sunt dificil de aplicat datorită părului și scuamelor groase care reprezintă un obstacol în pătrunderea substanțelor terapeutice active. Recent a fost introdusă pe piață combinația dipropionat de betametazonă 0,05% și calcipotriol 0,005% cu formulă special concepută pentru utilizare la nivelul scalpului – gel lipofilic. Până în prezent utilizarea acestui produs combinat s-a dovedit eficientă și cu o incidență scăzută a reacțiilor adverse.

Intrat în redacție: 18.02.2011

0.05 per cent betamethasone dipropionate and 0.005 per cent calcipotriol has been especially conceived for scalp treatment. Until now, this combination has proved efficacious, and the incidence rate of adverse reaction has been low.

Received: 18.02.2011

Bibliografie/Bibliography

1. Guenther LC. Treatments for Scalp Psoriasis with Emphasis on Calcipotriol Plus Betamethasone Dipropionate Gel (Xamiol®), *Skin Therapy Letter* 14 (4) (aprilie 2009), www.SkinCareGuide.com la 10 februarie 2011.
2. Christophers E. Psoriasis: epidemiology and clinical spectrum. *Clin Exp Dermatol* 26 (4): 314-20 (2001 Jun).
3. Papp K, Berth-Jones J, Kragballe K, et al. Scalp psoriasis: a review of current topical treatment options. *J Eur Acad Dermatol Venerol* 21 (9): 1151-60 (2007 Oct).
4. Wozel G. Psoriasis treatment in difficult locations: scalp, nails and intertriginous areas. *Clin Dermatol* 26 (5): 448-59 (2008 Sep-Oct).
5. Schoorl WJ, van Baar HJ, van de Kerkhof PC. The hair root pattern in psoriasis of the scalp. *Acta Derm Venereol* 72(2):141-2 (1992).
6. Handa S. Newer trends in the management of psoriasis at difficult to treat locations: Scalp, palmoplantar disease and nails. *Indian J Dermatol Venereol Leprol* 2010; 76: 634-44.
7. Jemec GBE, Ganslandt C, Ortonne JP, Poulin Y, Burden AD: A new scalp formulation of calcipotriene plus betamethasone compared with its active ingredients and the vehicle in the treatment of scalp psoriasis: a randomized double-blind, controlled trial. *J Am Acad Dermatol* 2008; 59: 455-463.
8. Luger, T.A., Cambazard, F, Larsen, G., Bourcier, M., Gupta, G., Clonier, F, Kidson, P., Shear, N.H. A Study of the Safety and Efficacy of Calcipotriol and Betamethasone Dipropionate Scalp Formulation in the Long-Term Management of Scalp Psoriasis. *Dermatology* 2008; 217: 321-328.
9. Feldman SR, Housman TS: Patients' vehicle preference for corticosteroid treatments of scalp psoriasis. *Am J Clin Dermatol* 2003; 4: 221-224.
10. Mason J, Mason AR, Cork MJ. Topical preparations for the treatment of psoriasis: a systematic review. *Br J Dermatol* 2002; 146: 351-364.
11. Carine J.M. van der Vleuten, Peter C.M. van de Kerkhof. Management of Scalp Psoriasis Guidelines for Corticosteroid Use in Combination Treatment. *Drugs* 2001; 61 (11): 1593-1598.
12. Lebwohl M, Ting PT, Koo JY: Psoriasis treatment: traditional therapy. *Ann Rheum Dis* 2005; 64:ii83-ii86.
13. Warwick L. Morison, Darleen F. Atkinson, Lucille Werthman. Effective treatment of scalp psoriasis using the excimer (308 nm) laser. *Photodermatol Photoimmunol Photomed* 2006; 22: 181-183.
14. Kragballe K, Wildfang IL: Calcipotriol (MC 903), a novel vitamin D3 analogue stimulates terminal differentiation and inhibits proliferation of cultured human keratinocytes. *Arch Dermatol Res* 1990; 282: 164-167.
15. Kragballe, K., Hoffmann, V., Ortonne, J.P. Efficacy and safety of calcipotriol plus betamethasone dipropionate scalp formulation compared with calcipotriol scalp solution in the treatment of scalp psoriasis: a randomized controlled trial. *British Journal of Dermatology* 2009 161, pp159-166.

16. Buckley C, Hoffmann V, Shapiro J, Saari S, Cambazard F, Milsgaard M: Calcipotriol plus betamethasone dipropionate scalp formulation is effective and well tolerated in the treatment of scalp psoriasis: a phase II study. *Dermatology* 2008; 217: 107–113.
17. Kragballe K, Austad J, Barnes L, Bibby A, de la Brassinne M: A 52-week randomized safety study of a calcipotriol/betamethasone dipropionate two-compound product (Dovobet /Daivobet/Taclonex) in the treatment of psoriasis vulgaris. *Br J Dermatol* 2006; 154: 1155–1160.

Adresă de corespondență:
Correspondence adress:

Elena Livia Severin
Spitalul Clinic Colentina, Clinica a II-a Dermatologie
Șos. Ștefan cel Mare nr. 19-21, București