

## **DIFICULTĂȚI DIAGNOSTICE ÎN SIFILISUL SECUNDAR ASOCIAȚ CU PSORIAZIS VULGAR – CAZ CLINIC**

### **DIAGNOSTIC DIFFICULTIES IN SECONDARY SYPHILIS ASSOCIATED WITH PSORIASIS VULGARIS – CLINICAL CASE**

MARIA ROTARU\*, HORIA MANIU\*\*, MANUELA LISANDRU\*\*, GABRIELA IANCU\*

#### **Rezumat**

Sifilisul principală boală cu transmitere sexuală are o incidență în creștere, în special în rândul persoanelor care au contacte sexuale cu persoane de același gen. Manifestările clinice în sifilis pot fi variate: astfel, în stadiul primar leziuni cutaneo-mucoase și la nivel ganglionar la care se adaugă în stadiul secundar și terțiar de boală sifilidele cunaneo-mucoase diseminate și manifestările multiorganice. În sifilisul se-cundar, sifilidele pot îmbrăca aspecte clinice particulare (psoriziforme, acneiforme, seboreice, etc ), ce pot pune probleme de diagnostic diferențial. Diagnosticul precoce și corect, cu între-ruperea lanțului epidemiologic al bolii reprezintă o prioritate în managementul sifilisului. Prezentăm cazul unui pacient cu psoriazis vulgar care a ridicat probleme de diagnostic diferențial, datorită prezenței simultane de sifilide psoriaziforme. Coroborarea datelor clinice (cutaneo-mucoase), epidemiologice și serologice a permis stabilirea corectă a diagnosticului de lues secundar asociate cu un puseu de psoriazis gutat.

**Cuvinte cheie:** sifilis, psoriazis, diagnostic.

#### **Summary**

Syphilis, the main sexually transmitted disease, has an increasing incidence especially among people who have sexual contact with people of the same gender. Clinical manifestations of syphilis can be varied: thus, within the primary stage there occur mucocutaneous and ganglionar lesions accompanied in the secondary and tertiary stage of the disease, by disseminated mucocutaneous syphilides and multiple organ manifestations. In secondary syphilis, syphilides can take particular clinical aspects (psoriasiform, acneiform, seborrheic etc.), that may pose problems of differential diagnosis. Early and accurate diagnosis, with disease epidemiological chain termination, is a priority in the management of syphilis. We present a patient with psoriasis vulgaris who raised problems of differential diagnosis due to the simultaneous presence of psoriasis-like syphilides. Corroborating clinical data (muco-cutaneous) with epidemiological and serological data allowed setting up the accurate diagnosis of secondary syphilis associated with a flare of guttate psoriasis.

**Keywords:** syphilis, psoriasis, diagnosis.

Intrat în redacție: 13.10.2016

Acceptat: 23.11.2016

Received: 13.10.2016

Accepted: 23.11.2016

\* Universitatea L. Blaga, Facultatea de Medicină V. Păpilian Sibiu, Disciplina Dermatologie / "Lucian Blaga" University, "Victor Păpilian" Faculty of Medicine, Dermatology Department.

\*\* Spitalul Clinic Județean Sibiu, Clinica Dermatologie / County Clinical Hospital of Sibiu, Dermatology Clinic.

## Introducere

Sifilisul, principala boală cu transmitere sexuală se caracterizează prin leziuni cutaneo-mucoase, ale anexelor, ganglionare și ale organelor interne, care în stadiul tardiv sunt ireversibile. Sifilisul evoluează stadial, cu perioade manifeste clinic și perioade de latență, asimptomatice. Aspectul leziunilor din lues este polimorf, conform stadiului evolutiv al bolii, sifilisul fiind recunoscut ca "the great imitator". [1]

În sifilisul secundar septicemia treponemică determină apariția sifilidelor cutaneo-mucoase. La nivelul scalpului apare alopecia „în luminișuri”. Adenopatia luetică evoluează de la forma loco-regională, satelită, cu aspectul particular de "cloșcă cu pui" din stadiul primar spre micropoliadenopatie generalizată, în stadiul secundar. Manifestările pluriorganice din luesul secundar pot fi: faringita, laringita, hepatosplenomegalia, uveita, periostita, nefrita, meningita, colita ulcerativă.

Sifilidele sunt leziuni papuloase diseminate, nepruriginoase, de culoare brun-arămiu, ce pot remite spontan fără cicatrici reziduale. La nivel cutaneo-mucos sifilidele pot îmbrăca aspecte clinice particulare: papulo-scuamoase, papulo-erozive, acneiforme, papulo-hipertrofice (palmo-plantare, genitale, perigenitale), pigmentate (leucomelanoderma luetică), seboreice. [2]

Sifilidele, manifestări ale sifilisului secundar, se caracterizează prin polimorfism clinic și pot mima diferite dermatoze: psoriazis gutat, pitiriazis rozat Gibert, parapsoriazis în plăci mici, erupții postmedicamentoase, exanteme din boli eruptive. [3] Pentru diagnosticul corect al manifestărilor intricate (sifilis asociat cu alte dermatoze) sunt necesare investigații de laborator suplimentare, inclusiv serologice și uneori histopatologice.

Sifilidele papulo-scuamoase se prezintă ca leziuni eritemato-papulo-infiltrative, acoperite de scuamă albă, mai abundentă, cu aspect psoriazis-like. Palmo-plantar leziunile prezintă caracteristic scuamă cu dispoziție inelara, marginală („gulerășul Bieta”). Psoriazisul gutat este o formă particulară de psoriazis care poate apărea la debutul bolii legat frecvent de un factor trigger infecțios și mai ales streptococci, dar poate să apară și în cursul bolii în context similar. În

## Introduction

Syphilis, the main sexually transmitted disease, is characterized by lesions at mucocutaneous, annexes, lymph nodes and internal organs level, which are irreversible in the late stage. Syphilis progresses in stages, with periods of clinical manifestations and periods of latency, asymptomatic. In syphilis, the appearance of lesions is polymorphous, and according to the evolutionary stage of the disease, syphilis is recognized as "the great imitator". [1]

In secondary syphilis, treponemic septicemia brings about mucocutaneous syphilides. At scalp level, spot baldness occurs. Luetic lymphadenopathy evolves from loco-regional, satellite form, having the particular aspect of "pleiades" within the primary stage, towards generalized micropolyadenopathy in the secondary stage. Multiple organ manifestations of secondary syphilis may be the following: pharyngitis, laryngitis, hepatosplenomegaly, uveitis, periostitis, nephritis, meningitis, ulcerative colitis.

Syphilides are papular, disseminated, non-pruriginous, coppery-brown lesions that can resolve spontaneously without residual scarring. At cutaneous-mucous level, syphilides can take particular clinical aspects: papulo-squamous, papulo-erosive, acneiform, papulo-hypertrophic (palmar-plantar, genital, perigenital), pigmented (luetice leucomelanoderma), seborrheic. [2]

Syphilides, manifestations of secondary syphilis, are characterized by clinical polymorphism and may mimic various dermatoses: guttate psoriasis, pityriasis rosea Gibert, parapsoriasis in small plaques, drug rashes, exanthems of eruptive diseases. [3] For a proper diagnosis of confounding events (syphilis associated with other dermatoses), further laboratory investigations are required, including serological and histological testing, sometimes.

Papulo-squamous syphilides appear as erythematous papulo-infiltrative lesions, covered by white squama, more abundant, psoriasis-like. At palmo-plantar level, lesions typically show marginal, circular squama ("collar of Bieta"). Guttate psoriasis is a particular form of psoriasis that can occur at the onset of disease, frequently linked to an infectious trigger factor, especially streptococci, but it may also occur during the

literatură sunt publicate cazuri de sifilis secundar interpretate, diagnosticate și tratate inițial ca psoriazis gutat. Persistența erupției și non-responsivitatea la tratamentele specifice psoriazisului impun reevaluarea cazului, cu suplimentarea investigațiilor și pe linie serologică cu stabilirea unui diagnostic corect, cu terapie corespunzătoare. [4, 5]

### Caz clinic

Pacient în vârstă de 31 ani, diagnosticat cu psoriazis vulgar de 15 ani se prezintă pentru apariția de o lună a unei erupții eritemato-papulo-scuamoasă diseminată (facial, toracic, abdomen și 1/3 superioară a coapselor), nepruriginoasă, persistentă. Inițial se interpretează cazul ca psoriazis vulgar cu elemente gutate și se recomandă terapie topică cortizonică. După 2 săptămâni pacientul revine la control cu persistența erupției, fără răspuns la dermatocorticoizi.

Examenul clinic general evidențiază o micropoliadenopatie inghinală bilaterală (ganglioni de dimensiuni mici, duri, mobili pe planurile profunde și superficiale).

La examenul local se observă o erupție eritemato-papulo-scuamoasă, infiltrativă, localizată la nivelul feței, toraco-abdominal și 1/3 superioară a coapselor, nepruriginoasă (Fig. 1).

În regiunea presternală și pe suprafața de extensie a coatelor prezintă plăci eritemato-scuamoase, de aproximativ 2-3 cm, cu tendință la confluență, bine delimitate, acoperite de scuamă alb-sidefie, pluristratificată, cu semnul Auspitz și semnul spermanțetului pozitiv (Fig. 2).

Pe mucoasa prepuțială prezintă o cicatrice reziduală, ușor indurată, de 3-4 mm, de culoare roz-pal, nedureroasă (Fig. 3).

În cadrul anchetei epidemiologice pacientul a recunoscut contacte hetero- și homosexuale, neprotejate. Având în vedere aspectul intricat al leziunilor cutanate, prezența cicatricii prepuțiale și a anchetei epidemiologice pozitive s-a ridicat suspiciunea de sifilis la un pacient cu psoriazis vulgar. Investigațiile de laborator au evidențiat un sindrom inflamator (PCR 19,32mg/L, VSH 19 mm/h), limfocitoză (37,6%) cu monocitoză (11,0%), serologie pozitivă pentru sifilis (TPHA pozitiv la diluție 1/2048, VDRL pozitiv la diluție 1/64) și negativă pentru HIV.

disease evolution in a similar context. In literature, there have been published cases of secondary syphilis, interpreted, diagnosed and initially treated as guttate psoriasis. Persistence of eruption and non-responsiveness to treatments specific for psoriasis require reassessment of the case, supplementing the investigations, including serological tests, with proper diagnosis and appropriate therapy.[4,5]

### Clinical case

A 31-year-old patient diagnosed with psoriasis vulgaris for 15 years presented with a disseminated erythematous and papulo-squamous rash for about a month (at facial, chest, abdomen level and in the upper third of the thighs), which were non-pruriginous and persistent. Initially, the case was interpreted as psoriasis vulgaris with elements of guttate psoriasis and cortisone topical therapy was recommended. Two weeks later, the patient returned for check-up with persistence of the rash and no response to topical corticosteroid therapy.

General clinical examination revealed a bilateral inguinal micropolyadenopathy (small, tough, mobile lymph nodes on the deep and superficial planes).

On local examination, there could be seen an erythematous papulosquamous, infiltrative, non-pruriginous rash on the face, thorax, abdomen and in the upper third of the thighs (Fig. 1).

On presternal region and on elbows extension surface, there could be noticed erythematous squamous plaques, of about 2-3 cm, with a tendency to confluence, well defined, covered by pearly white squama, multilayered, with Auspitz's sign and positive spermaceti sign (Fig. 2).

Preputial mucosa has a residual scar, easily endured of 3-4 mm, pale pink and painless (Fig. 3).

During the epidemiological investigation, the patient recognized having hetero- and homosexual unprotected sexual contact. Given the intricate appearance of skin lesions and the presence of preputial scar and positive epidemiological investigation, there was raised the suspicion of syphilis in a patient with

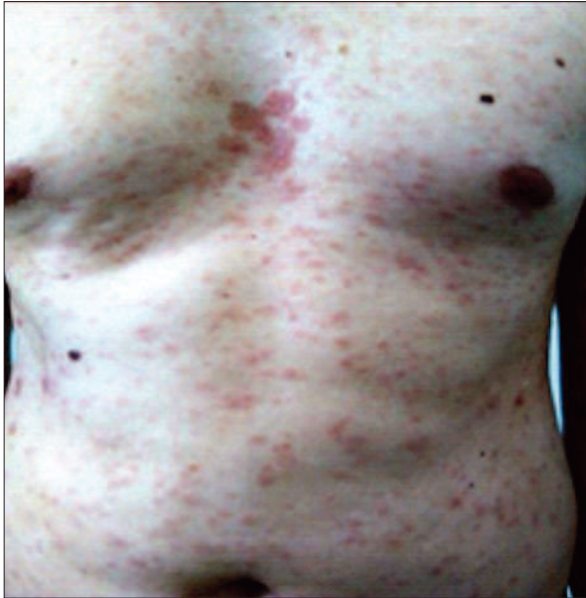

Figura 1. Sifilide psoriaziforme toraco-abdominal  
Figure 1. Psoriasis-like syphilides at thoracoabdominal level

Tratamentul sistemic cu Benzatin-penicilină 2,4mil/săptămână, 3 săptămâni a determinat remiterea sifilidelor, iar dermatocorticoizii și keratoliticele au ameliorat leziunile de psoriazis. Ulterior pacientul a fost monitorizat clinico-serologic conform protocolului Ministerului Sănătății (la fiecare 3 luni în primul an, apoi la 6 luni în al doilea an și anual în următorii 5 ani).

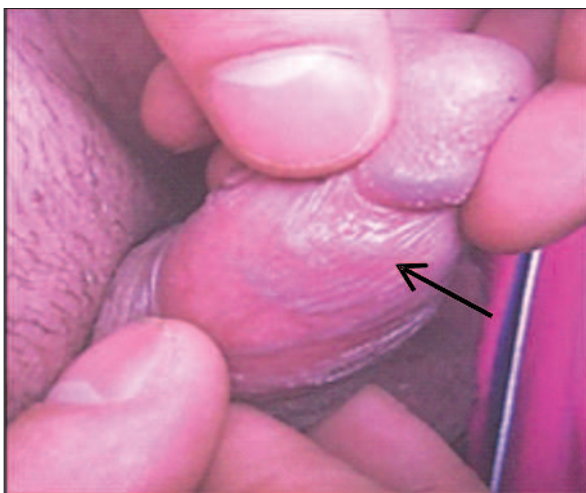


Figura 3. Cicatrice reziduală postșancru dur prepuțial.  
Figure 3. Residual scar preputial hard postchancre

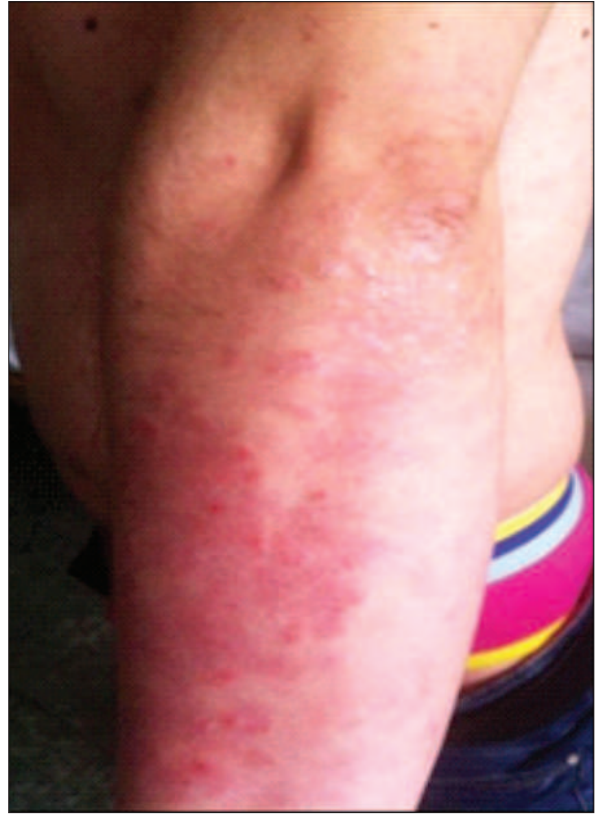

Figura 2. Aspectul clinic al leziunilor de psoriazis vulgar la internare  
Figure 2. Clinical aspect of psoriasis vulgaris upon admission

psoriasis vulgaris. Laboratory investigations revealed an inflammatory syndrome (C-Reactive Protein - CRP 19,32 mg/L, erythrocyte sedimentation rate (ESR) 19 mm/h), lymphocytosis (37,6%) with monocytosis (11,0%), positive serology for syphilis *Treponema pallidum* Haemagglutination Assay - TPHA positive at 1/2048 dilution, Venereal Disease Research Laboratory - VDRL positive at 1/64 dilution) and negative for HIV.

Systemic treatment with Penicillin Benzathine, 2,4 mil/week for 3 weeks, brought about the remission of syphilides, while corticosteroid therapy and keratolytic therapy improved psoriasis lesions. Subsequently, the patient was monitored clinically and serologically according to the protocol of the Ministry of Health (every 3 months during the first year, then every 6 months during the second year and annually over the next 5 years).

## Discuții

Luând în considerare aspectul intricat al leziunilor până la confirmarea serologică am luat în discuție în primul rând un puseu de *psoriazis gutat*, la un pacient cu psoriazis vulgar, având în vedere leziunile eritemato-scuamoase, cu diametrul de câțiva milimetri, cu dispoziție preferențial tronculară. Psoriazisul gutat se asociază de regulă cu o infecție streptococică recentă sau cu valori crescute ale ASLO și apare mai frecvent la tineri. [6]

Aspectul histopatologic în psoriazis este diferit de cel din sifilis. Astfel, în psoriazis epidermul este acantotic, cu hiperkeratoză cu parakeratoză, cu formare de microabcese Munro la nivelul stratului cornos și cu absența stratului granulos. Papilele dermice sunt alungite, hipertrofice, cu vase dilatate, iar în derm infiltratul inflamator este dispus perivascular. [7] În sifilis modificările histopatologice vizează mai mult dermul cu endarterită obliterantă și infiltrat bogat în plasmocite, limfocite, macrofage, leucocite mononucleare. [8]

O altă erupție care a fost luată în discuție a fost *pitiriazisul rozat Gibert*. Acesta debutează printr-o leziune eritemato-scuamoasă "placa mamă", frecvent toracică. Ulterior apar multiple plăci eritemato-scuamoase cu aspect similar, cu centrul leziunii mai palid, acoperite cu scuame fine ca foița de țigară, localizate toraco-abdominal, pe rădăcina membrelor sau diseminat. Are evoluție autolimitată în 6-8 săptămâni. [9]

Având în vedere aspectul eritemato-papulo-scuamos al leziunilor am luat în discuție în diagnosticul diferențial al erupției și *parapsoriazisul cronic în picături*. Acesta se caracterizează prin leziuni eritemato-papulo-scuamoase, nepruriginoase, la care scuama se detașează în bloc (semn cu valoare diagnostică). Poate evolua ani de zile cu puseuri repetitive, ciclul evolutiv fiind de 3-4 săptămâni. Secundar persistă macule hiperchrome reziduale. [4]

În *toxidermiile postmedicamentoase* leziunile sunt eritemato-papulo-edematoase, morbili-forme, foarte pruriginoase, cu descuamare reziduală în lambouri, cu evidențierea unui factor trigger medicamentos.

Alte afecțiuni ce se caracterizează prin leziuni eritemato-papuloase sunt lichenul plan și sarcoidoza.

## Discussions

Taking into account the intricate appearance of the lesions until serological confirmation, we primarily considered a flare of Guttate psoriasis in a patient with psoriasis vulgaris, given the erythematous squamous lesions, with a diameter of a few millimetres, preferentially at trunk level. Guttate psoriasis is usually associated with a recent streptococcal infection or elevated Anti-streptolysin O (ASO) and is more common in young people.[6]

Histopathological appearance in psoriasis is different from that in syphilis. Therefore, in psoriasis, epidermis is acanthotic with hyperkeratosis, parakeratosis and formation of Munro micro-abscesses at the level of stratum corneum and absence of stratum granulosum. Dermal papillae are elongated, hypertrophic, with dilated vessels and in the dermis, the inflammatory infiltrate is placed peri-vascularly. [7] In syphilis, histopathological changes aimed more at the dermis with obliterating endarteritis and infiltrate rich in plasma cells, lymphocytes, macrophages, mononuclear leukocytes.[8]

Another eruption that has been taken under discussion was pityriasis rosea Gibert. It begins with an erythematous squamous rash, "the mother plaque", frequently at chest level. Subsequently, there appear multiple erythematous squamous plaques with similar appearance, with a paler center of the lesion, covered with squama fine as a cigarette paper, localized at thoracoabdominal level, on limbs root or disseminated. It has self-limited evolution of 6-8 weeks.[9] Given the erythematous, papulosquamous appearance of the lesions, we took into consideration the chronic parapsoriasis "in drops" for the differential diagnosis of the rash. It is characterized by erythematous papulosquamous, non-pruriginous lesions, in which squama is detached in blocks (a sign with diagnostic value). It can evolve for years with repetitive flares, the evolutionary cycle being of 3-4 weeks. Residual hyperchromic patches may secondarily persist.[4]

In drug reactions toxidermia, the lesions are erythematous, papuloedematous, morbilliform, very itchy, with residual detachment in flaps, highlighting a trigger drug.

În *lichen plan* leziunile sunt eritemato-papuloase, roșii-liliachi, cu suprafață plană, netă, strălucitoare, pruriginoase, localizate preponderent la nivelul articulațiilor radiocarpene, maleolar, lombar. Uneori se poate evidenția o scuamă albicioasă, discretă pe suprafața leziunilor (rețeaua Wickham). [4]

*Sarcoidoza* poate fi în anumite forme cu leziuni eritemato-papulo-infiltrative, pruriginoase, diseminate. Se poate asocia cu adenopatii hilare și manifestări pulmonare. [10]

O altă patologie de discutat este *mononucleoza infecțioasă*, în care erupția este morbiliformă, localizată la nivelul trunchiului și brațelor, uneori cu aspect scarlatiniform sau urticarian. Asociat prezintă faringo-amigdalită, stare febrilă, adenopatie. [2]

Exantemele din bolile infecțioase pot îmbrăca un aspect clinic similar sifilidelor. Astfel, în *exantemul din rujeolă* leziunile sunt eritemato-papuloase, cu contur neregulat, catifelate la atingere, ușor pruriginoase. Primele leziuni apar la nivelul extremității cefalice, retroauricular, apoi se extind pe trunchi și membre inferioare, cu confluare în plaje întinse cu foarte puține zone de tegument sănătos. Pacienții prezintă manifestări sistemice: febră, rinoree, tuse, conjunctivită. La nivelul mucoasei bucale prezintă enantem, semnul Koplik pozitiv. [11]

În *tifosul exantematic* debutul este brusc prin cefalee intensă, febră și rash cutanat caracterizat prin rozeola tifică (macule roz, ușor reliefate, ce dispar la digitopresiune, diseminate, cu excepția palmelor și plantelor). [12]

Ca urmare, sifilisul, prin manifestările clinice variate poate simula aproape orice boală sistemică sau cutanată. [13] În practica clinică este necesară o evaluare atentă a tuturor leziunilor cutanate, în special în cazul leziunilor intricate. În literatură sunt publicate puține cazuri de psoriazis vulgar asociat cu sifilis secundar, cele mai multe cazuri fiind de lues secundar psoriazis-like. De asemenea, sunt citate cazuri de pacienți cu sifilis care au urmat tratamente sistemice, agresive pentru un diagnostic eronat de psoriazis vulgar. [14]

High et al. a citat un caz de psoriazis gutat cu debut brusc cu leziuni palmo-plantare care mimau un sifilis secundar. [15]

Other conditions characterized by papular erythematous lesions are lichen planus and sarcoidosis. In lichen planus, the lesions are papular erythematous, red-lilac, with flat, net, shiny surface, itchy, localized mainly in the radiocarpal joints, ankles and lumbar level. Sometimes, there can be noticed a discrete whitish squama on lesions surface (Wickham network).[4] In certain forms, sarcoidosis can present erythematous papular infiltrative lesions, itchy and disseminated. It can be associated with hilar lymphadenopathy and pulmonary manifestations.[10]

Other pathology to discuss is infectious mononucleosis, in which the rash is morbilliform localized at trunk level and on the arms, sometimes looking like scarlet fever or urticaria. Associated, it presents pharyngolaryngeal tonsillitis, pyrexia, lymphadenopathy.(2)

Exanthemas of infectious diseases may take a clinical appearance similar to syphilides. Thus, in exanthema of measles, lesions are erythematous, papular with irregular shape, velvety to the touch, slightly itchy. The first lesions appear at the cephalic extremity, retroauricular, then they extend to the trunk and lower limbs, merging in large areas with few healthy skin areas. Patients develop systemic symptoms: fever, runny nose, cough, conjunctivitis. At oral mucosa, they show enanthema, positive Koplik's sign.[11] In exanthematic typhus, the onset is sudden by intense headache, fever and rash characterized by roseola (pink patches, slightly raised, which disappear upon digit pressure, disseminated, except for palms and soles).[12]

As a result, syphilis, through various clinical manifestations, can simulate almost any systemic or cutaneous disease.[13] In clinical practice, there is need for a careful evaluation of all skin lesions, particularly in case of intricate lesions. In literature, there are published few cases of psoriasis vulgaris associated with secondary syphilis, most cases being of secondary syphilis, psoriasis-like. There are also cited cases of syphilis in patients who underwent systemic aggressive treatments for an erroneous diagnosis of psoriasis vulgaris.[14] High et al. cited a case of guttate psoriasis with sudden onset with lesions at palmar-plantar level which mimicked a secondary syphilis.[15]

Coinfecția HIV la pacienții cu sifilis determină alterarea evoluției bolii luetice, cu aspecte clinice atipice, mai severe, ce poate întârzi diagnosticul. Leziunile cutanate atipice, non-responsive la terapiile standard necesită o anchetă epidemiologică atentă și efectuarea testelor serologice luetice. De asemenea, orice caz de sifilis necesită testare pentru infecție HIV și alte boli cu transmitere sexuală. [16]

Miyazato et al. a prezentat cazul unui pacient HIV-pozitiv, tratat de lues în urmă cu 10 ani ce s-a prezentat pentru o erupție psoriaziformă, diseminată. Serologia în diluție pozitivă pentru *Treponema* și punția lombară a permis stabilirea diagnosticului de sifilis, cu îmbunătățirea erupției cutanate după introducerea Penicilinei. [17]

Gagari et al. a luând în considerare un caz de sifilis secundar cu manifestări clinice atipice la un pacient cunoscut cu psoriazis și HIV pozitiv, a pus în discuție necesitatea vigilenței diagnostice pentru sifilis, în special în cazurile cu afecțiuni și leziuni intricate. [18]

De asemenea, Gwiazdoswka et al. a comunicat cazul unui pacient cunoscut cu psoriazis vulgar tip I, cu leziuni non-responsive la terapia topică specifică de psoriazis la care serologia treponemică pozitivă a permis diagnosticarea unui sifilis secundar cu răspuns terapeutic bun la procain-penicilină. [19]

O altă publicație în care autorii au prezentat cazul unei paciente cu leziuni inelare lichenoide, inițial diagnosticată cu erupție polimorfă la lumină în care aspectul histopatologic a ridicat suspiciunea de sifilis (infiltrat bogat cu plasmocite, endarterită obliterantă), confirmat prin teste serologice. [20]

Diagnosticul precoce și corect al acestor leziuni permite realizarea unui tratament specific și evitarea greșelilor diagnostice și terapeutice.

## Concluzii

În cazul nostru, asocierea leziunilor specifice de psoriazis vulgar cu leziuni eritemato-papuloase, infiltrative a ridicat probleme de diagnostic diferențial între un psoriazis gutat și sifilide papulo-scumoase. Ancheta epidemiologică și serologia pozitivă pentru *Treponema pallidum* a permis confirmarea diagnosticului de sifilis secundar și tratamentul specific fiecărei afecțiuni cutanate.

HIV co-infection in patients with syphilis causes alteration of the luetic disease progression, with atypical clinical characteristics, more severe, which can delay diagnosis. Atypical skin lesions, non-responsive to standard therapies require a thorough epidemiological investigation and luetic serological tests. Also, any case of syphilis requires testing for HIV and other sexually transmitted diseases.[16] Miyazato et al. presented the case of a HIV-positive patient treated for syphilis 10 years ago, who presented to the doctor for disseminated psoriasiform rash. Positive treponemal serology and lumbar puncture indicated the diagnosis of syphilis, improving the rash after the introduction of penicillin.[17] Gagari et al., considering a case of secondary syphilis with atypical clinical manifestations in a patient known with psoriasis and HIV-positive, questioned the need for diagnostic vigilance for syphilis, especially in cases with intricate conditions and lesions.[18] Also, Gwiazdoswka et al. communicated the case of a patient known with psoriasis vulgaris, type I, with lesions non-responsive to topical therapy specific to psoriasis, in whom positive treponemal serology allowed the diagnosis of secondary syphilis with good treatment response to procaine penicillin.[19] Another publication in which the authors presented the case of a patient with annular lichenoid lesions, initially diagnosed with polymorphic rash at light, in whom the histopathological aspect raised the suspicion of syphilis (infiltrated rich in plasmocytes, obliterating endarteritis), confirmed by serological tests.[20]

Early diagnosis and correct treatment of these lesions enable a specific treatment and avoiding diagnostic and therapeutic mistakes.

## Conclusions

In our case, the association of specific lesions of psoriasis vulgaris with erythematous papular, infiltrative lesions raised issues of differential diagnosis between guttate psoriasis and papulo-squamous syphilides. Epidemiological investigation and positive serology for *Treponema pallidum* allowed confirming the diagnosis of secondary syphilis and the treatment specific to each skin conditions.

## Bibliografie / Bibliography

1. Bittencourt MJS, de Brito AC, do Nascimento BAM et al. A case of secondary syphilis mimicking palmoplantar psoriasis in HIV infected patient. *An Bras Dermatol* 2015; 90(3Suppl1):216-219.
2. Rotaru M. Dermatovenerologie, Editura Alma Mater, Sibiu, 2004.
3. Wolff K, Goldsmith L, Katz S, Gilchrest B, Paller AS, Leffell D. Fitzpatrick's Dermatology in General Medicine, Seventh Edition, Ed. Mc Graw-Hill Medical, New York, 2008.
4. Dylewski J, Duong M. The rash of secondary syphilis. *CMAJ* 2007; 176(1):33-35.
5. Balagula Y, Mattei PL, Wisco OJ et al. The great imitator revisited: the spectrum of atypical cutaneous manifestations of secondary syphilis. *Int J Dermatol* 2014; 53(12):1434-1441.
6. Browning JC. An update on pityriasis rosea and other similar childhood exanthemas. *Curr Opin Pediatr* 2009; 21:481-485.
7. <http://www.healthline.com/health/measles#Overview1>
8. <http://emedicine.medscape.com/article/231374-clinical>
9. Wolff K, Johnson RA, Saavedra AP. Fitzpatrick's Color Atlas and Synopsis of Clinical Dermatology, Seventh Edition, Ed. Mc Graw-Hill Medical, New York, 2013.
10. Cather JC, Cather JC, Menter MA. Psoriasiform lesions on trunk and palms. *Proc Bayl Univ Med Cent* 2003; 16(2): 236-238.
11. <http://www.healthline.com/health/measles#Overview1>
12. <http://emedicine.medscape.com/article/231374-clinical>
13. Sa Silva Carneiro SC, Pirmez R, de Hollanda TR et al. Syphilis mimicking other dermatological diseases: reactive arthritis and muchachamberrmann disease. *Case Dep Dermatol* 2013; 5(1):15-20.
14. Pinto-Almeida T, Rosmaninho A, Sanches M et al. Secondary syphilis on a psoriatic patient under cyclosporine: a challenging case. *Int J Dermatol* 2014; 53(1):e35-e38.
15. High WA, Hoang MP, Bergstresser PR. Psoriasis guttata with palmoplantar involvement clinically mimicking secondary syphilis. *Cutis* 2005; 76:358-360.
16. Pastuszczak M, Wozniak W, Jaworek AK et al. Pityriasis lichenoides-like secondary syphilis and neurosyphilis in a HIV-infected patient. *Postepy Dermatol Alergol* 2013; 30(2):127-30.
17. Miyazato Y. Atypical Syphilis Rash Mimicking Psoriasis in the Hiv-Infected Patient – the Great Imitator of Psoriasis – [abstract]. *J Hosp Med* 2016; 11 (suppl 1).
18. Gagari E, Stephanaki C, Rozakou A et al. Atypical presentation of secondary syphilis in a psoriatic HIV patient. *Int J STD AIDS* 2009; 20(4):291-292.
19. Gwiazdoswka A, Brzezicka-Ciach U, Sobieszek-Kundro A. Coexistence of secondary syphilis with psoriasis. *Przegl Dermatol* 2010; 97:395-397.
20. Khurana A, Singal A, Gupta S. Annular lichenoid syphilis: a rare entity. *Indian J Sex Transm Dis* 2014; 35(2):146-148.

Conflict de interese  
NEDECLARATE

Conflict of interest  
NONE DECLARED

**Author corespondent:** Gabriela Iancu, B-dul C. Coposu, Nr. 2-4  
tel 0744372164  
email: mgabiancu@yahoo.com

**Corresponding author:** Gabriela Iancu, Bdul C. Coposu, Nr. 2-4,  
tel 0744372164,  
email: mgabiancu@yahoo.com