

DERMATOZA „TERRA-FIRMA-FORME”

“TERRA FIRMA-FORME” DERMATOSIS

ALEXANDRU OANȚĂ*, MARIA MAGDALENA CONSTANTIN**, SMARANDA ȚĂREAN***,
VERONICA ILIESCU*

Rezumat

Dermatoza „terra firma-forme” (DTFF) este o dermatoză benignă cu evoluție cronică, afectând îndeosebi copilul și adolescentul fiind confundată greșit cu dermatoza de neglijență, afecțiune datorată unei igiene insuficiente.

Nouă pacienți, 7 fete și 2 băieți având vârste cuprinse între 5 și 16 ani au fost consultați într-o perioadă de 12 luni având ca motivație jena estetică produsă de o pigmentație maculoasă sau papuloasă brună localizate îndeosebi pe fețele anterioară și laterală ale gâtului, retroauricular și mai rar pe regiunea presternală, periombilical și coapse.

Aspectul clinic, persistența pigmentației la toaleta cu apă și săpun și dispariția ei la frecarea cu compresă îmbibată cu alcool 70° au stabilit diagnosticul de dermatoză terra-firma-forme (DTFF).

DTFF este o afecțiune frecventă, dar puțin discutată în literatura de specialitate, motiv pentru care este și puțin cunoscută. Clinic se prezintă ca macule sau papule pigmentate, uneori hiperkeratozice, brune-cenușii, izolate sau confluate, localizate bilateral și simetric, îndeosebi pe fețele anterioară și laterală ale gâtului, regiunea retroauriculară, glezne, față, porțiunea mediană a trunchiului. Histologia nu este necesară.

Particularitatea DTFF constă în persistența acesteia la toaleta chiar agresivă cu apă și săpun, și dispariția la frecarea repetată și apăsată cu o compresă îmbibată cu alcool 70° sau eter, compresa luând un aspect murdar.

Cuvinte cheie: terra firma-forme, dermatoza de neglijență, alcool, hiperpigmentație.

Summary

The “terra-firma-forme” dermatosis (TFFD) is a benign dermatosis with chronic development, affecting in particular children and teenagers. Often it is mistaken with dermatitis neglecta, an illness due to insufficient hygiene.

Nine patients, 7 girls and 2 boys aged 5 to 16 were consulted over a 12-month period, motivated by aesthetic embarrassment produced by maculous or brown papulous pigmentation located mainly on the anterior and lateral neck and retroauricular, and rarely on the presternal region, periumbilical and thigh regions.

The clinical aspect, the persistence of the pigmentation despite the washing with water and soap, and its disappearance with a 70° alcohol-soaked compression have established the diagnosis of terra-firma-forme dermatoses (TFFD).

TFFD is a common, but little-discussed, topic in specialty literature, which is why it is little known. Clinically it presents itself as pigmented macules or papules, sometimes hyperkeratotic, brownish, isolated or conflated, localized bilaterally and symmetrically, particularly on the anterior and lateral sides of the neck, the retroarticular region, ankles, the medial portion of the body. Histology is not necessary.

The specificity of TFFD consists in its persistence even with aggressive washing with water and soap, and the disappearance with repeated and pressed friction with a 70° alcohol or ether compression, the compression gaining a dirty appearance.

Key words: terra firma-forme, dermatitis neglecta, alcohol, hyperpigmentation

Intrat în redacție: 1.08.2017

Acceptat: 28.08.2017

Received: 1.08.2017

Accepted: 28.08.2017

* SC. Dermamed SRL, Brașov.

SC. Dermamed SRL, Brașov.

** Universitatea de Medicină și Farmacie „Carol Davila” București, Clinica Dermatologie II, Spitalul Clinic Colentina, București. “Carol Davila” University of Medicine and Pharmacy, Bucharest, Dermatology Clinic II Clinical Hospital Bucharest.

*** TopMed, Târgu-Mureș, România.

TopMed, Târgu-Mureș, România.

Introducere

Dermatoza "terra-firma-forme" (DTFF) este o dermatoză benignă cu evoluție cronică, afectând îndeosebi copilul și adolescentul (1,2) fiind confundată greșit cu dermatoză de neglijență, afecțiune datorată unei igiene insuficiente (3).

Nouă pacienți, 7 fete și 2 băieți având vârste cuprinse între 5 și 16 ani au fost consultați într-o perioadă de 12 luni având ca motivație jena estetică produsă de o pigmentație maculoasă sau papuloasă brună dobândită. În antecedentele personale și familiale ale pacienților nu s-a evidențiat diabet zaharat sau achantosis nigricans.

Examenul dermatologic a evidențiat macule și papule pigmentate, uscate, izolate sau confluate de culoare brun-gri (Fig. 1), localizate îndeosebi pe fețele anterioară și laterală ale gâtului, retro-auricular și mai rar pe regiunea presternală, periombilical (Fig. 2) și coapse (Fig. 3).

Examinările micobacteriologice au fost negative. Pigmentația persista în ciuda toaletei uneori insistente efectuată cu apă și săpun, în schimb, frecarea energetică a acestor zone cu o compresă îmbibată în alcool 70° a dus la dispariția pigmentației și apariția tegumentului sănătos, pe compresă evidențiindu-se un aspect murdar. Aspectul clinic, persistența pigmentației

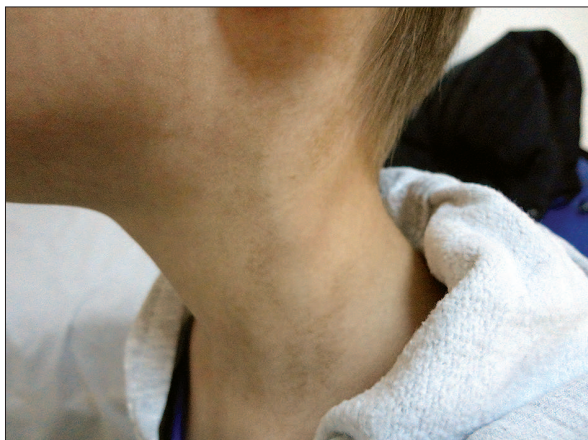


Fig. 1. Aspect clinic al dermatozei terra firma-forme localizată la nivelul gâtului la un pacient de 8 ani
Fig. 1. Clinical aspect of Terra Firma-Forme dermatosis on an 8 years-old's neck

Introduction

The "terra-firma-forme" dermatosis (DTFF) is a benign dermatosis with chronic development, affecting in particular children and teenagers (1,2) being mistaken with dermatitis neglecta, an illness due to insufficient hygiene (3).

Nine patients, 7 girls and 2 boys aged 5 to 16 were consulted over a 12-month period, motivated by aesthetic embarrassment produced by maculous or brown populous pigmentation. The patient's personal and family history did not show diabetes or acanthosis nigricans.

The dermatological examination revealed pigmented, dry, isolated or confluent brownish-gray macules and papules, located mainly on the anterior and lateral neck (Fig. 1) and retro-auricular, and rarely on the presternal region, periumbilical (Fig. 2) and thigh regions (Fig. 3).

Mycobacterial examinations were negative. Pigmentation persists despite the sometimes-insistent washing with water and soap. Instead, the vigorous friction of these areas with a 70° alcohol-rich compression resulted in the disappearance of pigmentation and the appearance of healthy skin, the compression revealing a dirty appearance. The clinical aspect, the persistence of the pigmentation despite the washing with water

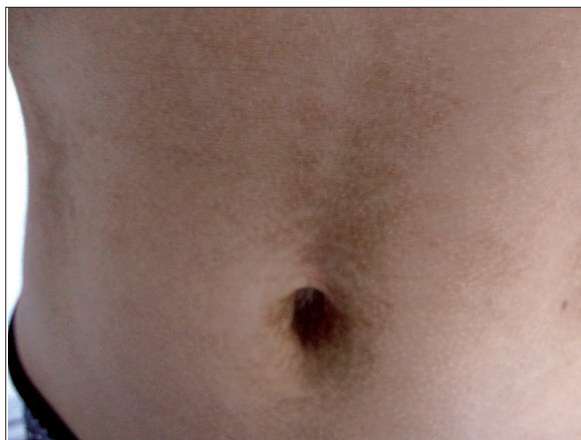

Fig. 2. Aspect clinic al dermatozei terra firma-forme localizată la nivelul regiunii periombilicale la o pacientă de 10 ani
Fig. 2. Clinical aspect of Terra Firma-Forme dermatosis on the periumbilical region of a 10 years-old girl

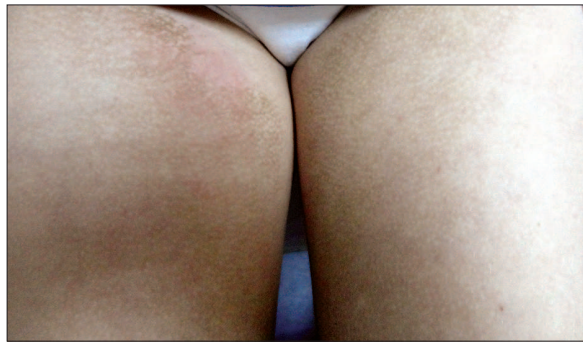

Fig. 3. Aspect clinic al dermatozei terra firma-forme localizată la nivelul părților interne ale coapselor la o pacientă de 14 ani

Fig. 3. Clinical aspect of Terra Firma-Forme dermatosis on the inner thighs of a 14 years-old girl

la toaleta cu apă și săpun și dispariția ei la frecarea cu compresă îmbibată cu alcool 70° au stabilit diagnosticul de dermatoză terra-firma-forme (DTFF).

Discuții

Denumirea dermatoza „terra-firma-forme” a acestei afecțiuni pigmentate provine de la termenul latin „terra firma” datorat asemănării cu pământul sau noroiul uscat și crăpat. Primele descrieri ale afecțiunii datează din 1987 aparținând lui Duncan, iar denumirea inițială a afecțiunii a fost de „dermatoza murdară a lui Duncan” (1), denumire actualmente abandonată datorită confuziei create cu dermatoza de neglijență.

DTFF este o afecțiune frecventă, dar puțin discutată în literatura de specialitate, motiv pentru care este și puțin cunoscută. Afecțiunea este întâlnită la ambele sexe în mod egal și la toate etniile, afectând vârste cuprinse între 4 luni și 72 de ani, cu predilecție copiii și adolescenții. Clinic se prezintă ca macule sau papule pigmentate, uneori hiperkeratozice, brune-cenușii, izolate sau confluate, localizate bilateral și simetric, îndeosebi pe fețele anterioară și laterală ale gâtului, regiunea retroauriculară, glezne, față, porțiunea mediană a trunchiului (1,4). Alte localizări posibile sunt regiunea decolteului, spate, regiunea pubiană, ombilic, membre, pielea păroasă a capului și organele genitale externe (5). Dermatoscopia evidențiază elemente pigmentate

and soap, and its disappearance with a 70° alcohol-soaked compression have established the diagnosis of terra-firma-forme dermatoses (DTFF).

Discussions

The naming of terra firma-forme dermatosis of this pigmentary condition derives from the Latin term "terra firma" due to its similarity to dry or cracked soil or mud. The first descriptions of the disease date back to 1987 belonging to Duncan, and the initial name of the condition was "Duncan's dirty dermatosis" (1), a name currently abandoned due to the confusion created with dermatitis neglecta.

DTFF is a common, but little-discussed, topic in specialty literature, which is why it is little known. The affection is found in both sexes equally and in all ethnicities, affecting ages between 4 months and 72 years, especially children and teenagers. Clinically it presents itself as pigmented macules or papules, sometimes hyperkeratotic, brownish, isolated or conflated, localized bilaterally and symmetrically, particularly on the anterior and lateral sides of the neck, the retroarticular region, ankles, the medial portion of the body (1, 4). Other possible locations are the cleavage region, back, pubic area, umbilical region, limbs, hairy skin of the head and external genitals (5). Dermatoscopy reveals brown, polygonal pigmented elements,

brune, poligonale, având dispoziție pavimen-toasă și uneori liniară, respectând fundul pliurilor cutanate (4). Histologia nu este necesară, arătând o hiperkeratoză lamelară, papilomatoză, acantoză moderată și mai ales ortokeratoza în spirală, absentă în dermatoza de neglijență. Examinările bacteriologice și micologice sunt negative.

Particularitatea DTFF constă în persistența acesteia la toaleta chiar agresivă cu apă și săpun, și dispariția la frecarea repetată și apăsată cu o compresă îmbibată cu alcool 70° sau eter, compresa luând un aspect murdar. Motivația prezentării pacienților noștri la consultație a constat-o jena estetică cauzată de aspectul murdar al afecțiunii, acesta dispărând la frecarea cu alcool 70°.

Principalul diagnostic diferențial al DTFF este cu dermatoza de neglijență (dermatitis neglecta) care apare într-un context social defavorizant sau a unei patologii psihiatrice datorându-se toaletei insuficiente cu apă și săpun. În acest context putem încadra și hiperkeratoza de pomadă care apare în urma aplicării prelungite de topice grase și uleiuri pe o piele insuficient curățată. Sulfura de seleniu prezentă în diverse șampoane poate cauza pigmentarea pielii păroase a capului dând aspectul DTFF (6). Diagnosticul diferențial al DTFF este completat cu dermatoze maculo-papuloase de culoare brună sau cenușie, mai mult sau mai puțin keratozice precum achantosis și pseudo-achantosis nigricans, boala Dowling-Degos, pitiriazis versicolor, papilomatoza confluentă și reticulată Gougerot-Carteaud, parakeratoza granulară axilară, hiperkeratoza reticulată a gâtului (dirty neck) din eczema atopică (7).

Patogenia DTFF rămâne necunoscută, incriminându-se folosirea neadecvată a demachiantelor și neîndepărtarea completă a laptelui de toaletă, iar expunerea la soare putând declanșa sau agrava apariția acesteia (8,9).

Tratamentul DTFF constă în frecarea cu alcool 70° sau eter a zonei pigmentate cu dispariția acesteia. Frecarea cu alcool 70° conduce la dispariția pigmentației și din dermatoza de neglijență și papilomatoza confluentă și reticulată, nefiind specifică DTFF. În cazul rarelor recidive se recomandă curățarea săptămânală cu alcool a zonelor afectate.

having a pavement and sometimes linear aspect, respecting the bottom of the skin folds (4). Histology is not necessary, showing lamellar hyperkeratosis, papillomatosis, moderate acanthosis and especially spiral orthokeratosis, absent in dermatitis neglecta. Bacteriological and mycological examinations are negative.

The specificity of DTFF consists in its persistence even with aggressive washing with water and soap, and the disappearance with repeated and pressed friction with a 70° alcohol or ether compression, the compression gaining a dirty appearance. The motivation for our patients to be consulted revealed aesthetic embarrassment caused by the dirty appearance of the disorder, which disappeared when rubbing with 70° alcohol compression.

The main differential diagnosis of DTFF is with dermatitis neglecta that occurs in a socially disadvantaged context or a psychiatric pathology due to insufficient washing with water and soap. In this context, we can also include pomace hyperkeratosis that occurs after prolonged application of fatty oils and topical oils to poorly cleaned skin. The selenium sulfide present in various shampoos may cause pigmentation of the hairy skin of the head giving the appearance of DTFF (6). The differential diagnosis of DTFF is supplemented with brownish or gray maculopapular dermatoses, more or less keratotic such as achantosis and pseudoacanthosis nigricans, Dowling-Degos disease, pityriasis versicolor, confluent and reticulated papillomatosis Gougerot-Carteaud, axillary granular parakeratosis, reticulated hyperkeratosis of the neck (dirty neck) of the atopic eczema (7).

DTFF pathogenesis remains unknown, incriminating the inappropriate use of cleansing agents and the incomplete removal of toilet milk, and exposure to the sun may trigger or worsen its appearance (8,9).

DTFF treatment consists of friction with the 70° alcohol or ether of the pigmented area with its disappearance. Rubbing with 70° alcohol leads to the disappearance of pigmentation in both neglect dermatosis, and conflated and cross-linked papillomatosis, not specific to DTFF. In the rare cases of relapse, it is advised to clean the affected areas with alcohol weekly.

În concluzie, DTFF este o afecțiune benignă destul de frecventă, dar puțin cunoscută al cărei diagnostic evită efectuarea de explorări complementare inutile.

In conclusion, DTFF is a fairly common, but little known benign condition whose diagnosis prevents unnecessary complementary explorations.

Bibliografie/Bibliography

1. Duncan WC, Tschen JA, Knox JM. Terra firma-forme dermatosis. *Arch Dermatol* 1987; 123: 567-9.
2. Akkash L, Badran D, Al-Omari AQ. Terra Firma-forme dermatosis. Case series and review of the literature. *J Dtsch Dermatol Ges* 2009; 7: 102-7.
3. Berk DR. Terra firma-forme dermatosis: A retrospective review of 31 patients. *Pediatr Dermatol* 2012; 29: 297-300.
4. Martin-Gorgojo A, Alonso-Usero V, Gavrilova M, Jorda-Cuevas E. Dermatitis neglecta or terra firma-forme dermatosis. *Actas Dermosifiliogr* 2012; 103: 932-4.
5. Tan C. Dirt-adherent dermatosis: not worth an additional name. *Arch Dermatol* 2010; 146: 678-9.
6. Berk DR, Mutizwa MM. Comment regarding the histopathology of terra firma-forme dermatosis. *J Cutan Pathol* 2012; 39: 300-1.
7. Pallure V, Ameline M, Plantin P, Bessis D. Dermatose "en terre seche" ("terra firma-forme"). *Ann Dermatol Venereol* 2013; 140: 693-698.
8. Guarneni C, Guarneni F, Cannavo SP. Terra firma-forme dermatosis. *Int J Dermatol* 2008; 47: 482-4.
9. Pavlovic MD, Dragos V, Potocnik M, Adamic M. Terra firma-forme dermatosis in a child. *Acta Dermatovenerol Alp Panonica Adriat* 2008; 17: 41-2.

Conflict de interese
NEDECLARATE

Conflict of interest
NONE DECLARED

Adresa de corespondență: Smaranda Țărean
Str. Zizinului, nr. 40, Brașov, România
Tel: 0268333825
E-mail: oanta_smaranda@yahoo.com

Correspondance address: Smaranda Țărean
Zizinului street , no 40, Brașov, România
Phone: 0268333825
E-mail: oanta_smaranda@yahoo.com