

TEHNOLOGIA BIOFOTONICĂ NON-INVAZIVĂ – APLICAȚII CLINICE ÎN ACNEEA VULGARĂ

NON-INVASIVE BIOPHOTONIC TECHNOLOGY IN THE TREATMENT OF ACNE VULGARIS

MARIA-DIANA CIURDUC*, ȘTEFANA BUCUR*, ELENA-DANIELA ȘERBAN*,
VIORICA ȘERCĂNEAN*, MARIA MAGDALENA CONSTANTIN*,**

Rezumat

Acneea este o afecțiune inflamatorie cronică a unităților pilo-sebacee cu puternice repercusiuni psihosociale, mai ales în rândul adolescenților. Pentru un tratament cu eficacitate de lungă durată, pacientul trebuie să aibă încredere în medicul dermatolog, să cunoască toate implicațiile pe care le presupune o astfel de afecțiune și tratamentul său și astfel, împreună să găsească cea mai bună variantă terapeutică.

În ultimii ani, au fost dezvoltate proceduri biofotonice non-invazive, cum este Kleresca® Light care stimulează mecanismele proprii de reparare ale pielii. Cu o combinație unică de LED-uri cu două lungimi de undă diferite, se asigură livrarea optimă de energie fotonică către piele. La baza tratamentului stă interacțiunea dintre un gel special conceput și lumina albastră din Kleresca® Light. Cromoforii din gel determină fotoconversia luminii albastre în energie fluorescentă cu lungimi de undă care pătrund simultan în diferite straturi ale pielii având atât efect bactericid cât și de stimulare a sintezei de colagen.

Indicațiile unei astfel de tehnologii sunt multiple și diverse: acnee, rozacee, rejuvenare cutanată, eficacitatea fiind de lungă durată, fără efecte adverse severe, pacienții beneficiind de o experiență plăcută și confortabilă. Tratamentul poate fi o alternativă la alte proceduri minim invazive cu rezultate imediate și de lungă durată.

Cuvinte cheie: acnee, lumina biofotonică, gel fotoconvertoare, Kleresca®.

Summary

Acne vulgaris is a chronic inflammatory disease of the pilosebaceous unit with strong psychosocial repercussions, especially among adolescents. For a long-term effective treatment, the patient must trust his / her dermatologist and be aware of the pathogenicity and chronicity of his / her disease so that together can find the best therapeutic option.

Lately, non-invasive biophotonic techniques have been developed which enhance the intrinsic repair mechanisms of the skin, as for example Kleresca® Light. Optimal delivery of photonic energy to the skin is ensured by a unique combination of LEDs with two different wavelengths. The treatment is based on the interaction between a specially designed gel and a blue light emitted by Kleresca® Light. The chromophores found in the gel cause the photoconversion of the blue light into a fluorescent energy with wavelengths that penetrate simultaneously into different layers of the skin, having in the same time a bactericidal effect and a stimulation of the collagen synthesis.

This type of treatment is indicated for numerous skin conditions such as acne vulgaris and rosacea or even for skin rejuvenation. The effectiveness is long-lasting, without severe side effects, and the patients benefit from a pleasant and comfortable experience. This treatment can be an alternative to other minimally invasive procedures with both immediate and long-lasting results.

Key words: acne vulgaris, photoconverter gel, biophotonic light, Kleresca®.

Intrat în redacție: 11.08.2020

Acceptat: 2.09.2020

Received: 11.08.2020

Accepted: 2.09.2020

* Departamentul Dermatologie II, Spitalul Clinic Colentina, București.

IInd Department of Dermatology, Colentina Clinical Hospital, Bucharest, Romania.

** Universitatea de Medicină și Farmacie "Carol Davila", București

"Carol Davila" University of Medicine and Pharmacy, Bucharest, Romania.

Introducere

Acneea vulgară reprezintă o afecțiune cutanată cronică, comună, caracterizată prin blocarea sau înfundarea unitaților pilo-sebacee. Aceasta afectează aproximativ 85% dintre tinerii cu vârste cuprinse între 12 și 24 ani și 15-35% dintre adulții cu vârste cuprinse între 30 și 40 ani [1,2,3]. Afecțiunea este mai frecventă la bărbați, aceștia dezvoltând și forme mult mai severe.

Etiologia este multifactorială, însă de subliniat sunt: o oarecare predispoziție genetică, tulburările endocrine (sindromul andro-genital, boala Cushing, sindromul ovarelor polichistice virilizante, sarcina, uneori), prezența *Propionibacterium Acnes*, stresul, produsele cosmetice utilizate neadecvat (acneea cosmetică), substanțele chimice halogenate, expunerea la uleiuri și gudroane minerale în context profesional, alimentația (subiect controversat - studiile au pus în evidență o posibilă asociere consumului de lactate), s.a.

În patogenia acneei vulgare sunt implicați 4 factori principali și anume: alterarea procesului de keratinizare a canalului excretor al glandelor sebacee, creșterea producției și secreției de sebum, prezența în exces a *Propionibacterium acnes* și eliberarea de mediatori inflamatori cu activarea sistemului imunitar înăscut și adaptativ [1]. Astfel se produce ruptura leziunilor comedoniene și marcată inflamație ce conduce ulterior la cicatrice [4]. Tratamentul acestor pacienți urmărește influențarea acestor 4 mecanisme patogenice.

Leziunile din acneea vulgară se dispun în special la nivelul feței (99% dintre cazuri), dar pot apărea și pe brațe, trunchi și spate [5]. Din punct de vedere al tabloului clinic, acneea vulgară se clasifică în: acnee comedoniană, acnee papulopustuloasă, acnee conglobată sau nodulară. Pe lângă aceste variante, mai sunt și alte forme neobișnuite de acnee în funcție de factorul etiologic sau ca urmare a complicațiilor severe [6, 7].

Tratamentul pacienților cu acnee vulgară, se administrează în funcție de severitatea leziunilor, formele ușoare de boală beneficiind de terapie topică (acid azelaic, benzoil peroxid, retinoizi [8] sau antibiotice (în monoterapie maxim 12 săptămâni sau în combinație cu benzoil peroxid,

Introduction

Acne vulgaris is a chronic skin disease characterized by blockage or clogging of the pilosebaceous unit. It affects approximately 85% of young people aged 12 to 24 years and 15-35% of adults aged 30 to 40 years [1,2,3]. The condition is more common in men, who also develop much more severe forms.

The etiology is multifactorial, but the following should be emphasized: a genetic predisposition, endocrine disorders (androgenital syndrome, Cushing's disease, polycystic ovary syndrome, pregnancy), *Propionibacterium Acnes* skin colonization, stress, inappropriate cosmetics, halogenated chemicals, exposure to oils and mineral tars in a professional context, diet (controversial topic - studies have shown a possible association with dairy consumption).

Four main factors are involved in the pathogenesis of acne vulgaris, namely: alteration of the keratinization process of the excretory duct of the sebaceous glands, increased sebum production and secretion, *Propionibacterium Acnes* skin colonization and release of inflammatory mediators with activation of the innate and adaptive immune system [1]. Therefore, there is a rupture of the comedones with increased inflammation that later leads to scarring [4]. The treatment of these patients aims to modify these four pathogenic mechanisms.

Acne vulgaris lesions are localized mainly on the face (99% of cases), but can also occur on the arms and torso [5]. Clinically, there are four types of acne vulgaris: comedonal, papulopustular, conglobate or nodular. In addition to these, there are other unusual forms of acne that depend on the etiological factor or are due to severe complications [6, 7].

Treatment is administered according to the severity of the lesions. Mild forms of disease benefit from topical therapy (such as azelaic acid, benzoyl peroxide, retinoids) [8] or antibiotics (monotherapy for a maximum of 12 weeks or in combination with topical agents such as benzoyl peroxide, zinc or retinoids to prevent possible resistance to applied antibiotics) [1, 9]. Severe forms can be treated with a combination of systemic retinoids (for example isotretinoin) or

zinc sau retinoizi pentru a preveni o eventuală rezistență la antibioticele aplicate) [1, 9]. În formele severe se pot asocia per os retinoizi (isotretinoin) sau antibiotice, terapie hormonală (contraceptive orale, spironolactonă, ciproteron acetat, etc.) [3, 6, 7, 10].

Pentru obținerea unor rezultate optime, în ultimii ani, pe lângă terapia topică sau sistemică, s-au testat concomitent diferite metode terapeutice cu scopul ameliorării leziunilor de acnee vulgară. Câteva exemple de proceduri și tratamente ce se pot efectua sunt: dermabraziunea, microinjectările, peelingurile chimice, terapia laser, fototerapia (terapia biofotonică – Kleresca Light, terapia fotodinamică), tehnologia de remodelare volumetrică (EnerJet), ozonoterapia, ș.a.

Pentru un tratament de succes, pe termen lung, pe lângă eficacitate, orice terapie trebuie să fie bine tolerată, accesibilă și comodă pentru a beneficia de întreaga complianță a pacientului. Informațiile privind patogenia și evoluția pe termen lung a bolii pot ajuta echipa medic-pacient să ajungă la o întreținere și remisiune susținută a bolii [7,10,11].

Material și metodă

Lumina Kleresca® este un concept unic dezvoltat pentru a lucra în combinație cu gelul fotoconvertor Kleresca®, pentru potențarea beneficiilor. Astfel se obține lumina fluorescentă care stimulează procesele biologice și mecanismele proprii de reparare ale pielii – fotobiomodularea [12,13,14].

Fototerapia cu lumină LED monocromatică este bine cunoscută în domeniul dermatologiei și esteticii și este considerată un tratament de îngrijire în diverse afecțiuni dermatologice. Eficacitatea luminii albastre a fost folosită cu succes în numeroase investigații clinice în special în acnea inflamatorie moderată și severă.

Lumina (culoarea albastră) penetrează în prima fază epidermul, unde produce o modulare a căilor moleculare. Efectul luminii albastre în intervalul 415- 450 nm are și un efect bactericid asupra *Propionibacterium acnes* prin eliberare de oxigen și radicali liberi. Kleresca® Light este diferită de alte obțiuni terapeutice nu doar prin efectul bactericid, dar și prin reducerea

antibiotics, hormone therapy (for instance oral contraceptives, spironolactone, cyproterone acetate) [3, 6, 7, 10].

In order to obtain an optimization of the results, recently, various therapeutic methods have been tested simultaneously. Some examples of such treatments are: dermabrasion, micro-injections, chemical peels, laser therapy, phototherapy (biophotonic therapy - Kleresca® Light, photodynamic therapy), Jet Volumetric Remodeling technology (EnerJet), ozone therapy, etc.

For a successful long-term result, in addition to efficacy, any treatment must be well tolerated, accessible and convenient in order to benefit from the patient's full compliance. Information on the pathogenesis and natural history of the disease can help the physician-patient team to achieve remission of the disease and sustained maintenance [7,10,11].

Material and methods

Kleresca® Light is a unique concept designed to work in combination with Kleresca® Photoconverter Gel in order to enhance the benefits. Therefore, the resulting fluorescent light stimulates the biological processes and the repair mechanisms of the skin, a process that is called photobiomodulation [12,13,14].

Monochrome LED phototherapy is well known in the field of dermatology and aesthetics and is considered a valid treatment option in various dermatological conditions. The blue light has been successfully used in numerous clinical investigations, especially in moderate to severe inflammatory acne vulgaris.

Blue light penetrates the epidermis in the first phase, where it produces a modulation of various molecular pathways. Blue light in the range of 415-450 nm has also a bactericidal effect on *Propionibacterium acnes* as it releases oxygen and free radicals. Kleresca® Light is different from other therapeutic options not only by its bactericidal effect, but also by the fact that reduces inflammation, normalizes cellular activity, reduces scars by increasing collagen

inflamației, normalizarea activității celulare, reducerea semnelor și cicatricilor prin creșterea producției de colagen. Aceasta este o alternativă comodă la alte terapii sistemice folosite în acnee.

Tegumentul pacientului va fi curățat în prealabil, ulterior se va aplica gelul fotoconvertor Kleresca, specific în funcție de patologie, se aplică ochelarii de protecție, atât pentru medic cât și pentru pacient și se montează panourile lămpii biofotonice la 5 cm de zona tratată (figura 1).

Caz clinic

Prezentăm cazul unei paciente în vârstă de 40 ani, din mediul urban, fototip cutanat II care se adresează Clinicii pentru numeroase leziuni inflamatorii și non-inflamatorii, leziuni localizate la nivelul feței (figura 2), cu evoluție de aproximativ de 22 ani. Pacienta a efectuat numeroase tratamente topice și sistemice, cu rezultate nesatisfăcătoare, fără ameliorări notabile.

Din antecedentele personale patologice aflăm că pacienta a fost depistată în urmă cu 20 ani cu sindromul ovarelor polichistice virilizante și a primit tratament hormonal specific. Manifestările cutanate au fost prezente încă din adolescență, ameliorate pe parcursul tratamentului hormonal și ulterior agravate după cele două sarcini. Antecedentele heredo-colaterale sunt nesemnificative.

Împreună cu pacienta, extrem de sceptică în privința rezultatelor oricărui nou tratament am discutat posibilitatea efectuării unei terapii inovative, cu eficacitate demonstrată, atât pe termen scurt, dar mai ales cu rezultate pe termen

production. This is a convenient alternative to other systemic therapies used in acne.

Firstly, the patient's skin is cleaned, then the Kleresca® Photoconverter Gel is applied in a manner dependent on the pathology. A mention should be made to the fact that both the doctor and the patient must wear special glasses. Secondly, biophotonic lamp panels are positioned 5 cm from the treated area (figure 1).

Clinical case

We present the case of a 40-year-old woman, living in an urban area, II skin phototype, who addressed the Clinic for multiple inflammatory and non-inflammatory lesions, located on the face (figure 1), with an evolution of approximately 22 years. The patient underwent numerous topical and systemic treatments, with unsatisfactory results.

Personal history revealed the presence of virializing polycystic ovary syndrome (diagnosed 20 years ago) treated with specific hormonal therapy. Skin manifestations have been present since adolescence, with improvement during hormonal treatment and aggravation after the two pregnancies. The family history was unimportant.

Together with the patient, who extremely skeptical about the results of any new treatment, we discussed the possibility of performing an innovative therapy, with proven effectiveness,




Figura 1. Pacientă cu gelul fotoconvertor aplicat și sub lumina albastră.
Figure 1. The patient with the Kleresca® Photoconverter Gel and positioned under the blue light.

lung, terapia Kleresca® Light non-invazivă bio-fotonică.

Înainte de efectuarea tratamentului, pacientei i s-au efectuat poze (fig. 2).

Pacienta a fost evaluată după fiecare sesiune de tratament. S-au efectuat procedurile la 2 săptămâni interval, în total 6 ședințe (fig. 3 și 4).

Nu s-au pus în evidență efecte adverse notabile.

both in the short term as in long-term: the Kleresca® Light biophotonic therapy.

Prior to the treatment, pictures of the patient were taken (figure 2).

The patient was evaluated after each treatment session. There were two sessions per month, in total six treatment sessions. No notable adverse effects were observed (figure 3 and 4).

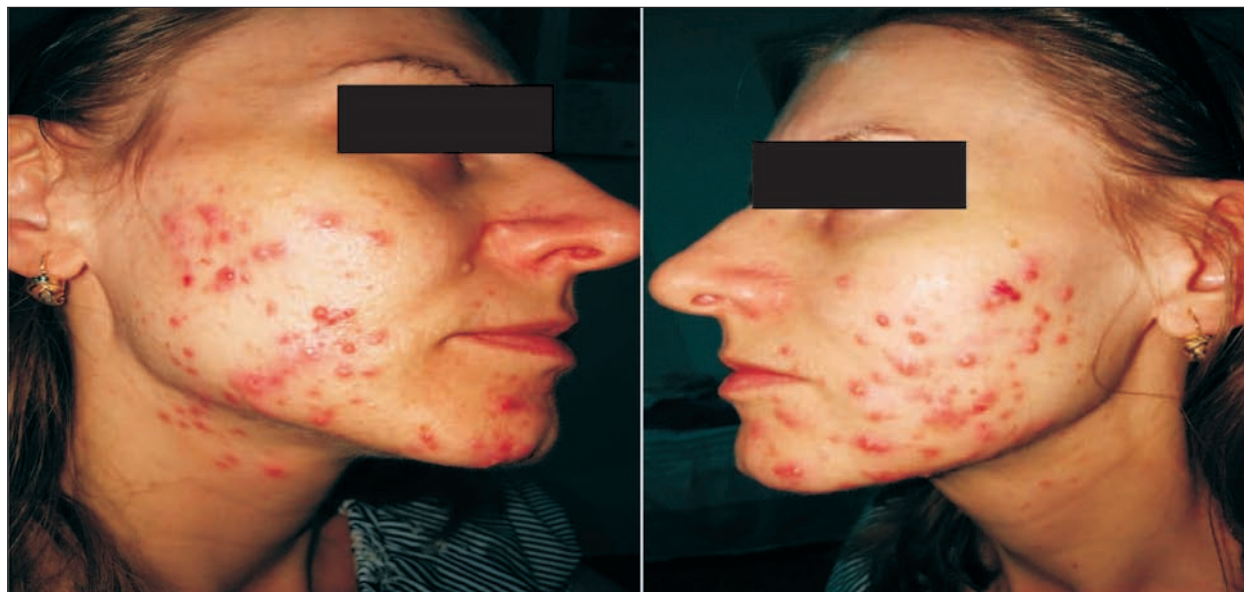

Figura 2. Leziuni papulo-pustuloase, rari noduli, cicatrice și pete pigmentare postinflamatorii.
Figure 2. Before treatment. Papules and pustules, rare nodules, scars and post-inflammatory hyperpigmentation.

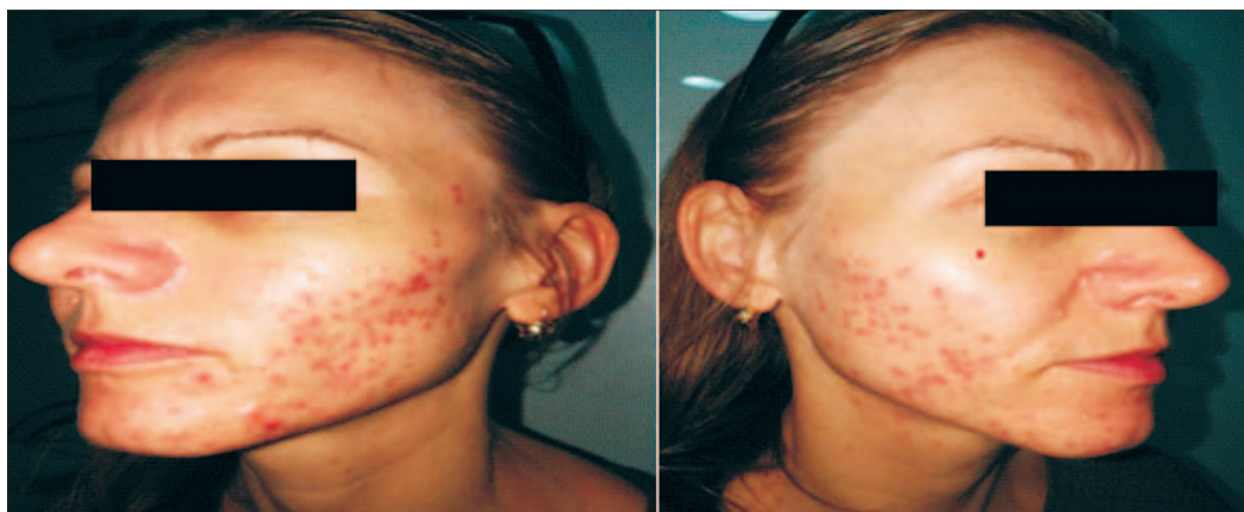
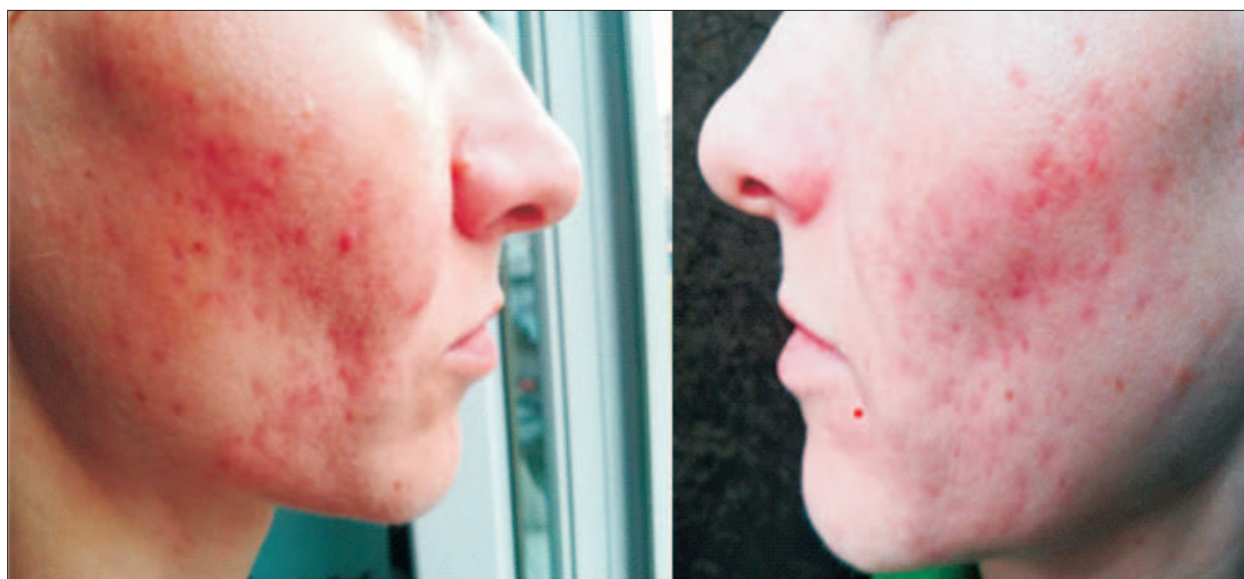
Figura 3. Pacienta după 4 ședințe de tratament.
Figure 3. After four treatment sessions.



*Figura 4. Pacienta după 6 ședințe de tratament.
Figure 4. After six treatment sessions.*

Discuții

Cazul pacientei prezentate mai sus nu este unul singular sau spectaculos, evoluția ondulantă, persistentă a semnelor de acnee fiind obișnuită pentru pacienții cu forme moderat-severe. Etiopatogenic, nivelul hormonal crescut, dereglările descoperite în adolescență, când i-a fost pus diagnosticul de sindrom al ovarelor polichistice pot reprezenta un argument solid în ceea ce privește declanșarea și mai ales menținerea unui status confirmat de boală. Pacienta a urmat tratament hormonal o anumită perioadă, până la nașterea celor doi copii, după care, sarcinile au determinat o nouă exacerbare a acneei. După unii autori factorul hormonal este implicat în creșterea secreției de sebum și chiar a alterării keratinizării foliculului pilosebaceu.

O implicare marcată a dereglărilor hormonale este pusă în evidență prin debutul acneei la pubertate și persistența acesteia odată cu descoperirea unei disfuncții endocrine, cum s-a observat și în cazul pacientei prezentate.

Din dorința de a ajuta pacienta, aflată într-o perioadă dificilă, complet neîncrezătoare în orice tratament, confruntată zilnic cu o problemă persistentă, i-am prezentat și alte opțiuni terapeutice decât cele convenționale încercate

Discussions

The clinical case presented above is not an uncommon one since moderate-severe forms of acne vulgaris are characterized by a persistent and undulating evolution. From an ethiopathogenical point of view, high hormone levels caused by the polycystic ovary syndrome diagnosed during adolescence, can be a solid argument in terms of triggering and especially maintaining acne vulgaris. The disease was somehow controlled with hormonal treatment for a long period until the two pregnancies, after which there was an exacerbation. According to some authors, hormones are involved in increasing sebum secretion and even in altering the keratinization of the pilosebaceous unit.

The important role of hormonal disorders in the ethiopathogeny of acne vulgaris is highlighted by its onset at puberty and its persistence in case of endocrine dysfunction, as observed in the current clinical case.

In order to help the patient, who was facing some problems and was completely skeptical of any treatment, we offered her other therapeutic options different from the conventional ones tried so far. Together, we decided to make use of the Kleresca® Light biophotonic therapy. The

până la acel moment. Împreună am hotărât să folosim procedura bazată pe fototerapie Kleresca® Light. Rezultatele obținute au fost spectaculoase cu menținerea succesului terapeutic în timp.

Tehnologia cu aplicarea de lumină biofotonică folosită prin utilizarea Kleresca® Light a condus la o piele aproape curată după doar 6 ședințe de tratament, fără prezența vreunui disconfort.

Concluzii

Acneea este o afecțiune cu puternic impact afectiv, psiho-social, în ceea ce privește calitatea vieții în general, conducând la anxietate, distanțare socială și depresie. Medicul dermatolog are un rol cheie în susținerea acestor pacienți, cu prezentarea tuturor opțiunilor de tratament, încercarea de combinare a diverselor metode terapeutice, totul în scopul obținerii celor mai bune rezultate. Dacă inițial, pentru pacienta noastră s-au încercat toate metodele clasice de tratament: topic, oral, hormonal sau topic și oral, beneficiile au apărut la efectuarea terapiei bazate pe lumina fluorescentă, în cazul nostru, prin folosirea tehnicii non-invazive Kleresca® Light.

Terapia biofotonică la pacienții cu acnee a demonstrat o eficacitate de lungă durată în condiții de siguranță, fiind o experiență plăcută și confortabilă. Efectele secundare observate la cei tratați sunt tranzitorii, iar rezultatele se mențin în timp.

results were spectacular with maintenance of the effect over time.

The use of the jet volumetric remodeling technology through Kleresca® Light resulted in almost clear skin after only 6 treatment sessions, without any discomfort.

Conclusions

Acne vulgaris is a disease with a strong emotional and psycho-social impact in terms of quality of life, leading to anxiety, social distancing and depression. The dermatologist has a key role in supporting these patients, presenting all the treatment options and trying to combine them in order to obtain the best results. In the case of the patient presented, while all the traditional methods of treatment were tried (topical and systemic treatments and hormonal treatment), the benefits had soon appeared when using the Kleresca® Light biophotonic therapy.

In acne patients, the biophotonic therapy has shown long-term safety and is both a pleasant and comfortable experience. The possible side effects are transient and the results are maintained over time.

Bibliografie/Bibliography

1. Zaenglein AL, Pathy AL, Schlosser BJ, et al. Guidelines of care for the management of acne vulgaris. *J Am Acad Dermatol*. 2016, 74(5):945-73.e33. doi: 10.1016/j.jaad.2015.12.037.
2. Vinshtok Y, Cassuto D, Belenky I. Pneumatic Delivery of Hyaluronan for Skin Remodeling: A Comparative Review. *J Drugs Dermatol*. 2020 Feb 1;19(2):170-175. doi: 10.36849/JDD.2020.3641.
3. Rathi SK. Acne vulgaris treatment: the current scenario. *Indian J Dermatol*. 2011 Jan;56(1):7-13. doi: 10.4103/0019-5154.77543.
4. Bologna JL, Schaffer JV, Duncan KO, Ko CJ. *Dermatology Essentials*. USA: Saunders; 2014; p.252; ISBN 9781455708413.
5. Wolff K, Johnson RA, Saavedra AP, Roh EK. *Fitzpatrick's color atlas and synopsis of clinical dermatology*. USA: McGraw-Hill; 2009; p. 2; ISBN 9780071599757.
6. Haider A, Shaw JC. Treatment of Acne Vulgaris. *JAMA*. 2004 Aug 11;292(6):726-35. doi: 10.1001/jama.292.6.726.
7. Nast A, Dréno B, Bettoli V, et al. European evidence-based (S3) guideline for the treatment of acne - update 2016 - short version. *J Eur Acad Dermatol Venereol*. 2016 Aug;30(8):1261-8. doi: 10.1111/jdv.13776.
8. Tan J, Thiboutot D, Popp G, et al. Randomized phase 3 evaluation of trifarotene 50 Mg/g cream treatment of moderate facial and truncal acne. *J Am Acad Dermatol*. 2019 Jun;80(6):1691-1699. doi: 10.1016/j.jaad.2019.02.044.

9. Fox L, Csongradi C, Aucamp M, Du Plessis J, Gerber M. Treatment Modalities for Acne. *Molecules*. 2016 Aug 13;21(8):1063. doi: 10.3390/molecules21081063.
10. Sutaria AH, Masood S, Schlessinger J. Acne Vulgaris. In: *StatPearls*. Treasure Island (FL): StatPearls Publishing; August 8, 2020.
11. Gupta A, Kaur M, Patra S, Khunger N, Gupta S. Evidence-based Surgical Management of Post-acne Scarring in Skin of Color. *J Cutan Aesthet Surg*. 2020;13(2):124-141. doi:10.4103/JCAS.JCAS_154_19
12. Antoniou C, Dessinioti C, Sotiriadis D, et al. A multicenter, randomized, split-face clinical trial evaluating the efficacy and safety of chromophore gel-assisted blue light phototherapy for the treatment of acne. *Int J Dermatol*. 2016 Dec;55(12):1321-1328. doi: 10.1111/ijd.13349.
13. Nikolis A, Bernstein S, Kinney B, Scuderi N, Rastogi S, Sampalis JS. A randomized, placebo-controlled, single-blinded, split-faced clinical trial evaluating the efficacy and safety of KLOX-001 gel formulation with KLOX light-emitting diode light on facial rejuvenation. *Clin Cosmet Investig Dermatol*. 2016 May 13;9:115-25. doi: 10.2147/CCID.S100697.
14. de Freitas LF, Hamblin MR. Proposed Mechanisms of Photobiomodulation or Low-Level Light Therapy. *IEEE J Sel Top Quantum Electron*. 2016;22(3):7000417. doi:10.1109/JSTQE.2016.2561201.

Conflict de interese
NEDECLARATE

Conflict of interest
NONE DECLARED

Adresa de corespondență: Maria-Diana Ciurduc
Departamentul II Dermatologie Spitalul Clinic Colentina, București
E-mail: diana.ciurduc@yahoo.com

Correspondance address: Maria-Diana Ciurduc
IInd Department of Dermatology,
Colentina Clinical Hospital, Bucharest, Romania
E-mail: diana.ciurduc@yahoo.com