

ANCHILOZA TIBIO-TARSIANĂ,
COMPLICAȚIE A INSUFICIENȚEI VENOASE CRONICE
ȘI FACTOR DE PROGNOSTIC
PENTRU ULCERELE VENOASE: STUDIU PE 144 CAZURI

TIBIOTARSAL ANKYLOSIS, COMPLICATION
OF CHRONIC VENOUS INSUFFICIENCY
AND PROGNOSTIC FACTOR FOR VENOUS LEG ULCERS:
STUDY ON 144 CASES

V. PĂTRAȘCU*, Ș. UIDILESCU**, GABRIELA AVRAM**, ANDREEA-OANA ENACHE**

Rezumat

Introducere Insuficiența venoasă cronică (IVC) reprezintă o condiție patologică frecventă, întâlnită la 20-25% din populația adultă.

Obiectiv Evidențierea factorilor determinanți și a aspectelor clinice și imagistice privind anchiloza tibio-tarsiană, complicație a insuficienței venoase cronice. Influențele acestei complicații asupra răspunsului terapeutic în ulcerul de gambă.

Pacienți și metodă Am efectuat un studiu retrospectiv pe 144 bolnavi cu insuficiență venoasă cronică spitalizați în Clinica Dermatologie Craiova, pe parcursul unui an. Diagnosticul a fost stabilit pe baza anamnezei, examenului clinic general și a investigațiilor imagistice. Datele le-am prelucrat statistic, folosind testul t-Student. Am comparat situația sublotului bolnavilor care prezintă anchiloză tibio-tarsiană cu datele înregistrate la bolnavii cu insuficiență venoasă cronică ce nu au dezvoltat această complicație.

Rezultate Lotul a cuprins 73 femei și 71 bărbați. Bolnavii aveau vârste cuprinse între 40 și 85 de ani, cu o vârstă medie de 66,6 ani a sublotului de bolnavi cu

Summary

Introduction The Chronic Venous Insufficiency represents a common pathological condition, seen in 20-25% of the adult population.

Objectives Highlighting the determinants factors and the clinical and imaging aspects of the tibiotarsal ankylosis, complication of chronic venous insufficiency. The influences of this complication on the therapeutic response in leg ulcer.

Patients and methods We performed a retrospective study on 144 patients with chronic venous insufficiency hospitalized in Dermatology Clinic of Craiova during a year. The diagnosis was established based on history, clinical and paraclinical examination. The data were statistically analyzed using Student t-test. We compared the subgroup of patients presenting tibiotarsal ankylosis with data recorded in patients with chronic venous insufficiency who did not developed this complication.

Results Our study group included 73 women and 71 men. Patients were aged between 40 and 85 years, with a mean age of 66.6 years in the subgroup of patients with chronic venous insufficiency without tibiotarsal ankylosis and 71.1 years in the subgroup with tibiotarsal ankylosis.

* Universitatea de Medicină și Farmacie din Craiova, Clinica Dermatologie, SCJU Craiova, România.

University of Medicine and Pharmacy of Craiova, Department of Dermatology, Emergency County Hospital Craiova, Romania.

** Clinica Dermatologie, SCJU Craiova, România.

Department of Dermatology, Emergency County Hospital Craiova, Romania.

insuficiență venoasă cronică fără anchiloză tibio-tarsiană și de 71,1 ani a sublotului cu anchiloză tibio-tarsiană. Din lotul bolnavilor diagnosticați în diverse stadii clinice de insuficiență venoasă cronică, prezentau anchiloză tibio-tarsiană 17,36%, dintre care 64% bărbați și 36% femei. În ceea ce privește distribuția sublotului de pacienți cu anchiloză tibio-tarsiană, 84% proveneau din mediul rural iar restul din urban. În sublotul bolnavilor cu anchiloză tibio-tarsiană s-au înregistrat 13 cazuri care aveau un istoric de sindrom posttrombotic și 12 cazuri cu istoric de varice. La cei fără anchiloză tibio-tarsiană, am constatat o frecvență mai mare a decompensării insuficienței venoase pe istoric de varice hidrostatice (70,58%). În urma studiului, noi am constatat corelație între existența anchilozei tibio-tarsiene, vechimea ulcerului și localizarea sa distală. Nu am găsit o corelație statistic semnificativă ($p=0,5$) între prezența /absența anchilozei și mediul de proveniență sau sexul pacienților.

Concluzii:

- Anchiloză tibio-tarsiană se corelează cu vechimea insuficienței venoase cronice și cu absența măsurilor pentru combaterea stazei venoase.
- Anchiloză tibio-tarsiană este întotdeauna însoțită de alte manifestări ale IVC, iar ulcerul venoasă sunt vechi rebele la tratament și sunt localizate frecvent distal.
- Anchiloză tibio-tarsiană este o complicație a insuficienței venoase cronice neglijată și reprezintă factor de prognostic nefavorabil pentru ulcerul venoasă.

Cuvinte cheie: anchiloză tibio-tarsiană, insuficiență venoasă cronică, calcinoză flebotatică.

Intrat în redacție: 30.09.2013

Acceptat: 22.10.2013

From the group of patients diagnosed in different clinical stages of chronic venous insufficiency 17.36 % presented tibiotarsal ankylosis, of which 64 % men and 36 % women. Regarding the distribution subgroup of patients with tibiotarsal ankylosis by area of origin, 84% were from rural area and the rest from urban environment. In the subgroup of patients with tibiotarsal ankylosis there were 13 cases with history of post-thrombotic syndrome and 12 patients with history of varicose veins. Comparing with the subgroup of patients without tibiotarsal ankylosis we noticed a higher frequency of decompensation of venous insufficiency based on history of varicose veins of this subset (70.5%). We found correlation between the existence of tibiotarsal ankylosis, long-lasting venous ulcer and its distal topography. We found no significant correlations ($p=0,5$) between the presence or absence of ankylosis and environment provenance or patient's gender.

Conclusions:

- Tibiotarsal ankylosis is correlated with the oldness of CVI and with the absence of measures to prevent venous stasis.
- Tibiotarsal ankylosis is always accompanied by other manifestations of CVI and venous ulcers are old, resistant to treatment, frequently located in distal third of the calf or at foot level.
- Tibiotarsal ankylosis is a complication of neglected CVI and represents an unfavorable risk factor for venous ulcers.

Keywords: Chronic Venous Insufficiency, tibiotarsal ankylosis, phlebopatic calcinosis.

Received: 30.09.2013

Accepted: 22.10.2013

Introducere

Insuficiența venoasă cronică (IVC) reprezintă o condiție patologică frecventă, întâlnită la 20-25% din populația adultă [1]. Spectrul clinic al acestei afecțiuni variază de la probleme minore cosmetice (telangiectazii, vene reticulare, vene varicoase, edeme), la cele severe de tipul dermatitei pigmentare și purpurice, lipodermatosclerozei, calcinozei flebotatice, ulcerelor venoase [2,3].

În acest studiu, noi am cercetat factorii determinanți și aspectele clinice și imagistice evolutive la pacienții cu anchiloză tibio-tarsiană dezvoltată în cadrul insuficienței venoase cronice. De asemenea am studiat influența anchilozei tibio-tarsiene asupra răspunsului terapeutic în ulcerul venoasă.

Pacienți și metodă

Am efectuat un studiu retrospectiv pe 144 bolnavi cu insuficiență venoasă cronică

Introduction

The Chronic Venous Insufficiency (CVI) represents a common pathological condition, seen in 20-25% of the adult population [1].

The clinical spectrum of this disease ranges from minor cosmetic damages (telangiectasias, reticular veins, varicose veins, edema), to severe ones, such as pigmented purpuric dermatitis, lipodermatosclerosis, phlebopatic calcinosis, venous ulcers [2,3].

In this study, we investigated the determinants factors and the clinical and paraclinical aspects in patients with progressive tibiotarsal ankylosis developed in context of chronic venous insufficiency. We also studied the influence of tibiotarsal ankylosis on therapeutic response in venous ulcers.

Patients and method

We performed a retrospective study on 144 patients with chronic venous insufficiency

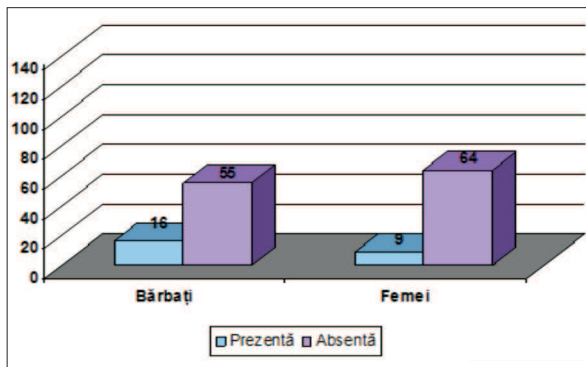


Fig. 1. Distribuția pe sexe a pacienților și prezența/absența anchilozei tibio-tarsiene

Fig. 1. The gender distribution of patients and the presence / absence of tibiotarsal ankylosis

spitalizați în Clinica Dermatologie Craiova, pe parcursul unui an. Diagnosticul a fost stabilit pe baza anamnezei, examenului clinic general și a investigațiilor imagistice. Datele le-am prelucrat statistic, folosind testul t-Student. Am comparat situația sublotului bolnavilor care prezintă anchiloză tibio-tarsiană cu datele înregistrate la bolnavii cu insuficiență venoasă cronică ce nu au dezvoltat această complicație. Este considerată semnificativă din punct de vedere statistic valoarea $p < 0,05$.

Rezultate

Lotul nostru a cuprins 73 (50,6 %) femei și 71 (49,4 %) bărbați. Bolnavii aveau vârste cuprinse între 40 și 85 de ani, cu o vârstă medie de 66,6 ani a sublotului de bolnavi cu insuficiență venoasă cronică fără anchiloză tibio-tarsiană și de 71,1 ani a sublotului cu anchiloză tibio-tarsiană. Din lotul bolnavilor diagnosticați în diverse stadii clinice de insuficiență venoasă cronică, prezentau anchiloză tibio-tarsiană 17,36 %, dintre care 16 bărbați (64%) și 9 femei (36%) (Fig. 1).

În ceea ce privește distribuția sublotului de pacienți cu anchiloză tibio-tarsiană, după mediul de proveniență 84 % proveneau din mediul rural iar restul din urban (Tabel 1).

Studiind repartiția bolnavilor pe grupe de vârstă am constatat o frecvență mai mare a celor cu anchiloză tibio-tarsiană în grupa de vârstă 71-80 ani, comparativ cu sublotul bolnavilor cu insuficiență venoasă cronică fără anchiloză tibio-tarsiană, care au o frecvență mai mare în grupa de vârstă 61-70 ani (Tabel 2).

hospitalized in Dermatology Clinic of Craiova during a year. The diagnosis was established based on history, clinical and paraclinical examination. The data were statistically analyzed using Student t-test. We compared the subgroup of patients presenting tibiotarsal ankylosis with data recorded in patients with chronic venous insufficiency who did not developed this complication.

It is considered statistically significant $p < 0.05$.

Results

Our study group included 73 (50.6%) women and 71 (49.4%) men. Patients were aged between 40 and 85 years, with a mean age of 66.6 years in the subgroup of patients with chronic venous insufficiency without tibiotarsal ankylosis and 71.1 years in the subgroup with tibiotarsal ankylosis.

From the group of patients diagnosed in different clinical stages of chronic venous insufficiency, 17.36 % presented tibiotarsal ankylosis, of which 16 men (64%) and 9 women (36%) (Fig. 1).

Regarding the distribution subgroup of patients with tibiotarsal ankylosis by area of origin, 84% were from rural area and the rest from urban environment (Table 1).

Studying the distribution of patients on age groups we found a higher frequency of the tibiotarsal ankylosis in the age group 71-80 years compared with the subgroup of patients with chronic venous insufficiency without tibiotarsal ankylosis, which have a higher frequency in age group of 61-70 years (Table 2).

The decompensation of venous insufficiency had as a determinant factor: post-thrombotic syndrome (48 cases) and hydrostatic varices (96 cases).

In the *subgroup of patients with tibiotarsal ankylosis* there were 13 cases (52%) with history of post-thrombotic syndrome and 12 cases (48%) with history of varicose veins.

Comparing with the subgroup of patients without tibiotarsal ankylosis we noticed a higher frequency of decompensation of venous insufficiency based on history of varicose veins of this subset (70.58%) (Table3).

Tabel 1. Distribuția pacienților în funcție de mediul de proveniență
Table 1. Distribution of patients according to area of origin

Mediu de proveniență Medium of provenience	Sublotul bolnavilor cu anchiloză tibio-tarsiană Group of patients with tibiotarsal ankylosis	Lotul bolnavilor cu IVC fără anchiloză tibio-tarsiană The lot of patients with CVI without tibiotarsal ankylosis
Urban Urban area	4 (8,5 %)	43 (91,5 %)
Rural Rural area	21 (21,6%)	76 (78,4 %)

Tabel 2. Repartiția bolnavilor pe grupe de vârstă
Table 2. Distribution of patients on age groups

Vârsta Age	Lot bolnavi cu anchiloză tibio-tarsiană Group of patients with tibiotarsal ankylosis		Sublot bolnavi fără anchiloză tibio-tarsiană Subgroup of patients without tibiotarsal ankylosis	
	M	F	M	F
30-40			1	0
41-50			1	2
51-60	3	4	9	15
61-70	5	1	26	25
71-80	7	2	12	20
81-90	1	2	6	2

Decompensarea insuficienței venoase a avut ca factor determinant: sindromul posttrombotic (48 cazuri) și varicele hidrostatice (96 cazuri).

În *sublotul bolnavilor cu anchiloză tibio-tarsiană* s-au înregistrat 13 cazuri (52%) care aveau un istoric de sindrom posttrombotic și 12 cazuri (48%) cu istoric de varice. Comparativ, în sublotul bolnavilor fără anchiloză tibio-tarsiană am constatat o frecvență mai mare a decompensării insuficienței venoase pe istoric de varice hidrostatice (70,58%) (Tabel 3).

Cât privește *manifestările clinice*, aproape 2/3 din bolnavi acuzau senzație de gambe grele, parestezii locale și dureri la nivelul gambelor, acestea fiind accentuate de oboseală și de ortostatismul static prelungit la 29% din cazuri.

Entitățile clinice prezente în cele două subloturi sunt redate în tabelul 4.

Concerning the *clinical manifestations*, nearly two-thirds of patients described the feeling of „heavy legs”, local paresthesias and calf pain, exacerbated by fatigue and prolonged orthostatism at 29% of patients. The clinical entities which are present in the two subgroups are shown in Table 4.

The number of venous ulcers ranged from 1 to 7 and the median number of ulcers in the studied group was 2.12 (Table 5).

In the subgroup of patients with *CVI without tibiotarsal ankylosis* were recorded 49 cases presenting ulcers at left calf, 36 cases at the right calf and 34 cases showed bilateral venous leg ulcers. At 92 cases the ulcers were located in the distal third of the calf, at 19 cases were in the medium third, at 5 cases were in the proximal third and at 3 cases were in the foot region.

Table 3. Distribuția bolnavilor în funcție de factorul determinant
Table 3. Distribution of patients depending on the causal factor

Factorii determinanți Causal factors	Sublot cu anchiloză tibio-tarsiană Subgroup of patients with tibiotarsal ankylosis	Sublot fără anchiloză tibio-tarsiană Subgroup of patients without tibiotarsal ankylosis
Sindrom posttrombotic Post-thrombotic syndrome	13	35
Varice hidrostatice Hydrostatic varices	12	84

Table 4. Distribuția sublotului fără anchiloză tibio-tarsiană și a sublotului bolnavilor
cu anchiloză tibio-tarsiană în funcție de manifestările clinice locale
Table 4. The distribution of the group of patients with tibiotarsal ankylosis and of the group
of patients without tibiotarsal ankylosis according to local clinical manifestations

Manifestări clinice Clinical aspects	Sublot bolnavi fără anchiloză tibio-tarsiană Subgroup of patients with tibiotarsal ankylosis		Sublot bolnavi cu anchiloză tibio-tarsiană Subgroup of patients without tibiotarsal ankylosis	
	M	F	M	F
Flebedem Flebedema	38	33	5	5
Eczemă de stază Stasis dermatitis	16	21	5	4
Tromboflebită varicoasă Varicose thrombophlebitis	5	7	2	1
Dermatita pigmentară și purpurică Purpuric pigmented dermatosis	32	29	8	8
Derma-hipodermita flebopatică Phlebopathic hypodermatitis	27	23	7	4
Atrofia albă Milian Milian's white atrophy	14	11	4	4
Ulcer venos Venous ulcer	55	64	16	9

Numărul de ulcere venoase a fost cuprins între 1 și 7, iar numărul mediu de ulcere al lotului studiat a fost de 2,12 (Tabel 5).

În lotul bolnavilor cu IVC *fără anchiloză tibio-tarsiană* s-au înregistrat 49 de cazuri ce prezentau ulcere la nivelul gambei stângi, 36 de cazuri la nivelul gambei drepte și 34 cazuri prezentau ulcere de gambă bilateral. La 92 de cazuri ulcerele erau localizate în 1/3 distală a gambei, la 19 cazuri în 1/3 medie, la 5 cazuri în 1/3 proximală, iar la 3 cazuri au fost localizate la nivelul piciorului.

În sublotul bolnavilor cu IVC *și anchiloză tibio-tarsiană* s-au înregistrat 14 cazuri de ulcere localizate la nivelul gambei stângi, 6 cazuri la

In the subgroup of patients with *CVI and tibiotarsal ankylosis* were recorded 14 cases of ulcers located in the left calf, 6 cases at the right calf and 5 cases showed bilateral venous leg ulcers. There was recorded a preponderance of venous ulcers located in the third distal of the calf (21 cases) and 4 cases at the foot region (Fig. 2).

All the patients with tibiotarsal ankylosis showed a history of at least 20 years of CVI and a history of at least five years of the venous ulcers, with an inadequate response to treatment.

We found correlation between the existence of tibiotarsal ankylosis, long-lasting venous ulcer and its distal topography.

Tabel 5. Distribuția cazurilor în funcție de numărul ulcerelor venoase raportate la sexul pacienților cu anchiloză tibio-tarsiană și fără anchiloză
Table 5. Distribution of cases according to the number of venous ulcers reported at patients gender in the studied subgroups (with/without tibiotarsal ankylosis)

Nr. ulcere venoase Number of venous ulcers	Sublot bolnavi fără anchiloză tibio-tarsiană Subgroup of patients without tibiotarsal ankylosis		Sublot bolnavi cu anchiloză tibio-tarsiană Subgroup of patients with tibiotarsal ankylosis	
	M	F	M	F
1	27	29	6	3
2	14	16	3	3
3	7	10	4	1
4	3	4	2	1
5	2	2	1	0
6	1	2	0	1
7	1	1	0	0

nivelul gambei drepte și 5 cazuri ce prezentau ulcere de gambă bilateral. S-a înregistrat o preponderență a ulcerelor venoase la nivelul 1/3 distale a gambei (21 cazuri) și piciorului (4 cazuri) (Fig. 2). Toți bolnavii cu anchiloză tibio-tarsiană prezentau un istoric de cel puțin 20 ani al insuficienței venoase cronice și un istoric al ulcerelor de cel puțin 5 ani, fără răspuns satisfăcător la tratament.

În urma studiului, noi am constatat corelație între existența anchilozei tibio-tarsiene, vechimea ulcerului și localizarea sa distală.

Nu am găsit o corelație statistic semnificativă ($p=0,5$) între prezența /absența anchilozei și mediul de proveniență sau sexul pacienților.

Discuții

În Europa, prevalența ulcerelor venoase este cuprinsă între 0.18% și 1%, aceasta crescând cu vârsta [4-6]. Conform unui studiu recent, 90% din ulcerelor venoase au apărut la bolnavii cu vârste peste 60 ani [7]. Anchiloză tibio-tarsiană reprezintă o complicație care apare în cursul evoluției insuficienței venoase cronice, ca urmare

We found no significant correlations ($p=0,5$) between the presence or absence of ankylosis and environment provenance or patient's gender.

Discussion

In Europe, the reported prevalence of venous ulcers is between 0.18% and 1%, and it increases with age [4-6]. According to a recent study, 90% of venous ulcers occurred in patients aged over 60 years [7]. Tibiotarsal ankylosis is a complication that occurs during the evolution of chronic venous insufficiency, due to the successive local disorders of the phospho-calcium metabolism, induced by venous stasis [8]. It has been found that the tibiotarsal ankylosis is an evolutionary stage of patho-physiological mechanisms of deposition of calcium phosphate crystals in the tissues, other than skin. This usually occurs in late stages of chronic venous insufficiency, being preceded by clinical signs such as phlebedema, ochre dermatitis, phlebopathic dermo-hypodermatitis or venous ulcer.

One of the factors considered as a potential trigger in calcification process is the prolonged

a tulburărilor locale succesive ale metabolismului fosfo-calcic, induse de staza venoasă [8]. S-a constatat că anchiloza tibio-tarsiană reprezintă o etapă evolutivă a mecanismelor fiziopatologice de depunere a cristalelor de fosfat de calciu la nivelul altor țesuturi decât cel cutanat. Aceasta apare de regulă în stadiile tardive ale insuficienței venoase cronice, fiind precedată de manifestări clinice cum ar fi: flebedemul, dermatita ocră, dermohipodermita flebopatică sau ulcerul venos.

Unul dintre factorii considerați ca potențiali declanșatori ai procesului de calcificare este reprezentat de staza venoasă prelungită. Aceasta induce tulburări metabolice locale urmate de tulburări ale funcțiilor celulare și acidoză. Anoxia celulară activează ATP-aza, care crește mobilizarea calciului intracelular, favorizând formarea de cristale de fosfat de calciu. Pe de altă parte, acidoza celulară activează pirofosfataza, care neutralizează pirofosfații. Dispariția pirofosfaților din mediul intracelular duce la creșterea capacității de cristalizare a calciului. Odată cristalele intracelulare formate, ele rup membrana veziculară și sunt eliminate în spațiul extracelular, unde se fixează pe fibrele de colagen. Anoxia celulară duce la eliberarea de citokine, care trec în spațiul extracelular și dezorganizează fibrele de colagen, fenomen la care contribuie și acidoza tisulară. Pe aceste fibre se fixează calciul, ducând la apariția calcinozei flebopatică. Calcinoza flebopatică se poate întâlni la nivel: subcutanat, venos, arterial și osos sau osteo-articular [9].

În studiul nostru am constatat că cele mai importante dintre depunerile calcare, respectiv cele de la nivel osteo-articular, au apărut la 17,3% din cazurile de insuficiență venoasă cronică, în special la pacienții cu un istoric al bolii mai mare de 10 ani, cu ulcere cronice și care nu au practicat combaterea stazei venoase.

Interesant este faptul că în lotul studiat expresia anchilozei tibio-tarsiane a fost mai frecventă la bărbați, cu vârstă medie de 65 ani, din mediu rural, cu expunere prelungită la ortostatism static, prezentând un episod de tromboflebită în antecedente și comorbidități asociate (hipertensiune, obezitate, diabet zaharat).

În urma examenului local am observat o frecvență mai mare a ulcerelor dispuse în treimea

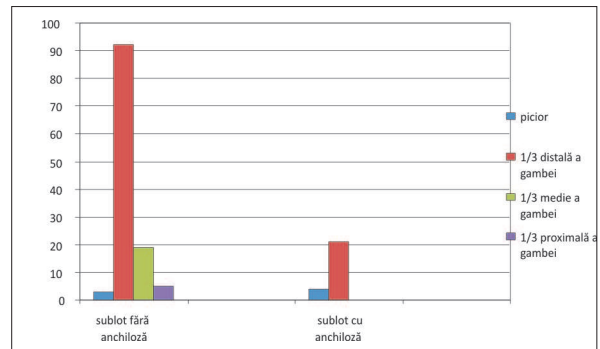


Fig. 2. Localizarea ulcerelor venoase
Fig. 2. Topography of venous ulcers

venous stasis. This induces local metabolic disorders followed by disorders of cellular functions and acidosis. Cellular anoxia leads to the activation of ATP that increases intracellular calcium mobilization, favoring the formation of calcium phosphate crystals. On the other hand, cellular acidosis leads to pyrophosphates activation, that neutralizes pyrophosphate. The intracellular disappearance of pyrophosphate leads to an increased calcium crystallization capacity. Once intracellular crystals are formed, they break the vesicular membrane and are released into the extracellular space where are fixed on collagen fibers. Cellular anoxia leads to the release of cytokines, which pass into the extracellular space and disorganize the collagen fibers, phenomenon at which contributes the tissue acidosis. Calcium will get fixed on these fibers and leads to phlebopathic calcinosis, that might be localized subcutaneous, venous, arterial, osseous or at osteoarticular level [9].

In our study we found that the most important calcium deposits, respectively those from osteoarticular level, occurred in 17.3% of cases with CVI, especially in patients with a history of disease longer than 10 years, with chronic ulcers and who did not practiced venous stasis fighting.

Interestingly, in our study group, tibiotarsal ankylosis was more common in men, with mean age of 65 years, from rural environment, with prolonged orthostatism, who had a prior history of thrombophlebitis and associated comorbidities (hypertension, obesity, diabetes).

Local examination revealed that the supramalleolar localization of the ulcers was

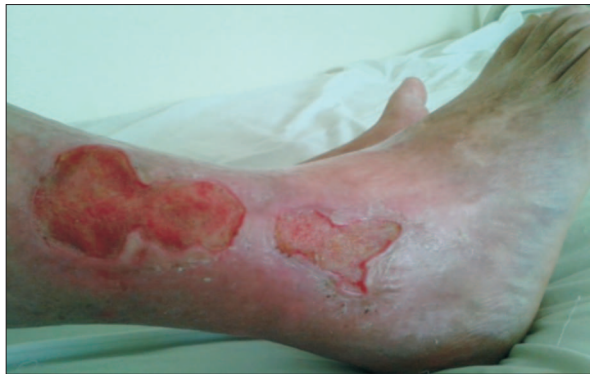

Fig. 3. Ulcere venoase dispuse supramaleolar și în 1/3 acrală la un bolnav cu anchiloză tibio-tarsiană severă
Fig. 3. Supramalleolar and acral venous ulcers in a patient with severe tibiotarsal ankylosis

acrală a gambei, îndeosebi supramaleolar (Fig. 3), cu caracter profund, ajungând până la aponevroză. Acestea au evoluat pe fondul unui flebedem cronic, asociat unei dermo-hipodermite scleroase și retractile („gamba în rachetă de tenis”).

La pacienții cu anchiloză tibio-tarsiană am remarcat prezența triadei simptomatice:

- anchiloză articulară a gleznei printr-o teacă fibroasă periarticulară;
- retractia fibroasă a degetului mare;
- formarea unei benzi fibroase transversale, sclerodermice a dosului piciorului.

Din cauza retractiei scleroase, degetul mare se află în extensie forțată, uneori în valgus, iar piciorul este basculat în afară, la mers sprijinindu-se de partea laterală a acestuia. Am mai observat deformări și devieri în ax a degetelor, subluxații sau hiperextensia articulației metatarso-falangiene, distrofii unghiale și de multe ori micoză interdigitală.

Radiografia picioarelor poate evidenția în funcție de vechimea bolii și de gradul de calcificare localizată la nivelul structurilor osteo-articulare următoarele aspecte [9]:

» *Periostita inelară* - constă în îngroșarea periostului sub formă de inele, dispuse neregulat, frecvent în treimea inferioară a gambei. Îngroșările pot fi suprapuse, marginea osului luând aspect ondulat sau mamelonat;

» *Periostita liniară* - reprezintă o îngroșare uniformă a periostului. Interesează întreaga circumferință a osului, depunerea calcară luând

more frequent (Fig. 3). Ulcers were profoundly situated and reached the aponeurosis. They evolved on a chronic phlebedema, being associated with a sclerous and retractile dermo-hypodermatitis („tennis racket – like leg”).

Analyzing the patients with tibiotarsal ankylosis we noticed a symptomatic triad:

- ankle joint ankylosis by a periarticular fibrous sheath;
- fibrous retraction of the hallux;
- the formation of a transversal, sclerodermic, fibrous band of the dorsum of the foot.

Because of the sclerous retraction, the hallux is fixed in a forced extension, sometimes in valgus, the leg is tilted outwards, and in walking, the patient takes as support point its lateral side. We have also noticed deformations and deviations in the axis of the fingers, subluxations or metatarsophalangeal joint hyperextension, nail dystrophy and often interdigital mycosis.

According to the duration of the disease and the calcification stage of the osteoarticular structures, the feet radiography may reveal the following aspects [9]:

» *Annular periostitis* - which consists in ring shaped periosteal thickening, irregular disposed, more frequently in distal third of the calf. The thickening can be overlapped, the bone's border taking a curly or mamelonated aspect;

» *Linear periostitis* - represents an uniform thickening of periosteum. It involves the entire circumference of the bone, the calcareous deposits taking a cylindrical aspect, that surrounds the bone. Usually, it is asymptomatic, and only rarely symptomatic (diffuse pains);

» *Disorderly periosteal apposition* (spicular periostitis), has a radiological aspect of scattered calcar deposits, spicule-shaped (Fig. 4) or heel spurs, that are perpendicular to the periostum;

» *Osteoporosis* - is a common phenomenon in stasis dermatitis, and may be associated with other calcification disorders of the osteoarticular system. Commonly it is located in leg bones (tarsus and metatarsus) and often precede periosteal deposits. It can be associated with ankylosis and leg acrodystrophia. This way, it is formed a veno-osteo-articular complex that includes: venous insufficiency, osteoporosis, tibiotarsal ankylosis, osteosclerosis, osteo-

aspectul unui cilindru care înconjoară osul. De regulă este asimptomatică și doar rareori simptomatică (dureri difuze, dureri osteocope);

» *Apoziția periostică dezordonată* (periostita în spiculi) - se manifestă radiologic prin depuneri calcare dezordonate sub formă de spiculi calcari (Fig. 4) sau de pinteni calcari, dispuși perpendicular pe suprafața periostului;

» *Osteoporoza* - este un fenomen frecvent întâlnit în dermita de stază, putându-se asocia cu alte tulburări de calcificare osteoarticulară. Se localizează mai frecvent la nivelul oaselor piciorului (tars și metatars) și de cele mai multe ori precede depunerile periostice. Se poate asocia cu anchiloza și acrodistrofia piciorului. Se formează astfel un complex veno-osteo-articular, care cuprinde: insuficiența venoasă, osteoporoza, anchiloza articulației tibiotarsiene, osteoscleroza, osteofitoza, picior în varus equin, miozita osifiantă și uneori atrofia diafizei tibiale;

» *Geodele* - sunt rar întâlnite, fiind mai frecvent asociate cu acrodistrofia retractilă și anchiloza piciorului secundară IVC. Interesează mai ales oasele tarsului și mai rar metafiza tibială. Apar la persoanele în vârstă, fiind favorizate de anchiloza piciorului.

Investigațiile imagistice la cele 25 de cazuri cu anchiloză tibio-tarsiană au pus în evidență periostita în spiculi, exemplificată prin figura 4.

Tratament

Tratamentul aplicat bolnavilor din lotul studiat a urmărit corectarea întoarcerii venoase prin clinostatism prelungit, instruirea bolnavilor să practice contenția elastică și să efectueze un set de exerciții fizice care să pună în funcție cele 3 pompe musculare (picior, molet și coapsă).

Acestea sunt reguli generale de îngrijire a bolnavilor cu IVC [10,11].

Tratamentul pe cale sistemică a constat în administrarea de flebotonice de tipul Detralex (2 cp/zi), Cyclo 3 fort (2 cps/zi) și hemoreologice de tipul Pentoxiretard (2 cp/zi), Vessel Due F (2cps/zi), medicație ale cărei efecte benefice sunt recunoscute [12-14]. La pacienții cu manifestări infecțioase locale sau sistemice am administrat și antibiotice pe cale sistemică.

Tratamentul local al bolnavilor cu ulcere a avut ca obiectiv principal stimularea granulației și epitelizării, realizată cu: Nitrat de Argint 1% sol,

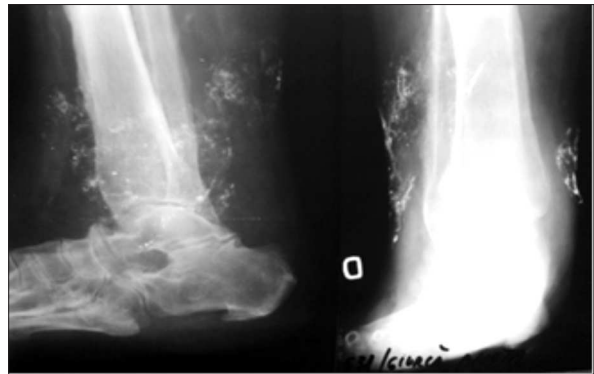


Fig. 4. Radiografie tibio-tarsiană - apoziția periostică dezordonată

Fig. 4. Tibiotarsal radiography - Disorderly periosteal apposition

phytosis, varus equin leg, myositis ossificans and sometimes atrophy of tibial diaphysis.

» *Geodes* - are rare, frequently they are associated with retractile acrodystrophia and foot ankylosis due to CVI. It involves especially tarsal bones and sometimes tibial metaphysis. It occurs in elder patients and are favored by foot ankylosis.

Imagistic investigations of the 25 patients with tibiotarsal ankylosis revealed spicular periostitis, as it can be seen in Fig. 4.

Treatment

The aim of applied treatment was to increase venous return by prolonged clinostatism, teaching the patients to wear elastic contention and perform a set of physical exercises that train the three muscle pumps: foot, calf and thigh. These are general rules for the care of patients with VCI [10, 11].

Systemic therapy consisted in phlebotonics administration such as Detralex (2 comprimates per day), Cyclo 3 fort (2 comprimates per day) and hemoreologic agents such as: Pentoxiretard (2 comprimates per day), Vessel Due F (2 capsules per day), medication whose beneficial effects are recognized [12, 13]. At patients with local or systemic infectious manifestations it has been administrated systemic antibiotherapy.

The local treatment of patients with ulcers had as main objective the stimulation of granulation and epithelialization with: Silver nitrate 1%, Mikulicz pomade, Actovegin gel, after

pomadă Mikulicz, Actovegin gel, după o prealabilă debridare a detritusurilor celulare și combatere a infecției, acolo unde a fost cazul.

O mare problemă o constituie ulcerul venos însoțit de anchiloza tibio-tarsiană, deoarece nu există tratament medical, cu ajutorul căruia să se poată reface mobilitatea și integritatea articulației tibio-tarsiene afectată de tulburările locale ale metabolismului fosfo-calcic, induse de staza venoasă. Odată instalată limitarea mobilității articulației tibio-tarsiene, aceasta scoate din funcție pompa musculară a piciorului și agravează staza venoasă.

Prevenirea anchilozei tibio-tarsiene presupune:

» depistarea IVC în fazele incipiente ale decompensării și îndrumarea pacientului către serviciile de specialitate, în vederea tratamentului;

» aplicarea corectă a contenției elastice la toți bolnavii cu fenomene de stază și un program de exerciții fizice trebuie să fie parte integrantă a unui model de combatere a decompensării și complicării insuficienței venoase cronice;

» tratamentul prompt al fiecărei entități clinice cauzată de insuficiența venoasă cronică.

Amânarea prezentării la medic, recurgerea la tratamente empirice, suprainfecția și lipsa măsurilor care să înlăture staza venoasă au condus la cronicizarea ulcerelor venoase și la apariția anchilozei tibio-tarsiene în lotul nostru de studiu.

Concluzii

- Anchiloza tibio-tarsiană se corelează cu vechimea insuficienței venoase cronice și cu absența măsurilor pentru combaterea stazei venoase.
- Anchiloza tibio-tarsiană este întotdeauna însoțită de alte manifestări ale IVC, iar ulcerelor venoase sunt vechi, rebele la tratament și sunt localizate frecvent în 1/3 distală a gambei sau la nivelul piciorului.
- Anchiloza tibio-tarsiană este o complicație a insuficienței venoase cronice neglijată și reprezintă factor de prognostic nefavorabil pentru ulcerelor venoase.

a previous debridement and infection control, depending the case.

A major problem refers to venous ulcer associated with tibiotarsal ankylosis since there is no medical treatment that might restore the mobility and integrity of tibiotarsal articulation that is affected by the local disorders of phosphocalcic metabolism induced by venous stasis. Once installed, the limitation of tibiotarsal joint mobility, this shutdown the leg muscle pump and worsens the venous stasis.

The prevention of tibiotarsal ankylosis includes:

» diagnose the CVI in early stages of decompensation and guide the patients to specialty services to get the right treatment;

» the correct application of elastic contention to all the patients with venous stasis and a physical exercise program must be integral part of a combat model against decompensation and complication of CVI;

» prompt treatment of each clinical entity caused by CVI.

We observed that postponing referral to physician, use of empirical treatments, suprainfection and lack of measures to eliminate venous stasis, leading to chronic venous ulcers and tibiotarsal ankylosis occurrence in our study group.

Conclusions

- Tibiotarsal ankylosis is correlated with the oldness of CVI and with the absence of measures to prevent venous stasis.
- Tibiotarsal ankylosis is always accompanied by other manifestations of CVI and venous ulcers are old, resistant to treatment, frequently located in distal third of the calf or at foot level.
- Tibiotarsal ankylosis is a complication of neglected CVI and represents an unfavorable risk factor for venous ulcers.

Bibliografie/Bibliography

1. Chieh-Min Fan. Venous Insufficiency. *Semin Intervent Radiol.* Sep 2005; 22(3): 157–161.
2. Kaspercak J, Ropacka-Lesiak M, Breborowicz HG. Definition, classification and diagnosis of chronic venous insufficiency - part II. *Ginekol Pol.* 2013 Jan; 84(1): 51-5.
3. Stephen C. Nicholls. Sequelae of Untreated Venous Insufficiency. *Semin Intervent Radiol.* Sep 2005; 22(3): 162–168.
4. Cesarone MR, Belcaro G, Nicolaidis AN, et al. 'Real' epidemiology of varicose veins and chronic venous diseases: the San Valentino Vascular Screening Project. *Angiology.* 2002; 53: 119-130.
5. Grey JE, Harding KG, Enoch S. Venous and arterial leg ulcers. *BMJ.* 2006; 332: 347-350.
6. Gohel MS, Barwell JR, Taylor M, et al. Long term results of compression therapy alone versus compression plus surgery in chronic venous ulceration (ESCHAR): randomised controlled trial. *BMJ.* 2007; 335:83
7. Paul Takahashi. A predictive model for venous ulceration in older adults: results of a retrospective cohort study. *Ostomy Wound Manage.* Apr 1, 2010; 56(4): 60–66.
8. Jorge Ribas Timi; Sergio Quilici Belczak; Aline Yoshimi Futigami; Fernando Morandini Pradella. Ankle ankylosis and its importance in chronic venous insufficiency. *J. vasc. bras.* vol.8 no.3 Porto Alegre Sept. 2009: 214-218.
9. Boda D, Bucur G, Bucur L, Diaconeasa A, Rus H, Popescu S. Calcinoza flebopatică, aspecte clinice, de diagnostic și tratament, *Dermatovenerologie*, 2004, nr.4 Vol. 49: 367 – 374.
10. E Foy White-Chu, Teresa A Conner-Kerr. Overview of guidelines for the prevention and treatment of venous leg ulcers: a US perspective. *J Multidiscip Healthc.* 2014; 7: 111–117.
11. Maria T. Szewczyk, Arkadiusz Jawieñ, Justyna Cwajda-BiaĤasik, Katarzyna Cierzniakowska, Paulina Moćecicka, Elśbieta Hancke. Randomized study assessing the influence of supervised exercises on ankle joint mobility in patients with venous leg ulcerations. *Arch Med Sci.* Dec 2010; 6(6): 956–963.
12. Oganov RG, Savel'ev VS, Shal'nova SA, Kirienko AI, Zolotukhin IA. Risk factors of chronic venous insufficiency of the lower extremities and possibilities of its medication in therapeutic practice. *Ter Arkh.* 2006; 78(4): 68-72.
13. Belcaro G1, Cesarone MR, Nicolaidis AN, De Sanctis MT, Incandela L, Geroulakos G. Treatment of venous ulcers with pentoxifylline: a 6-month randomized, double-blind, placebo controlled trial. *Angiology.* 2002 Jan-Feb; 53 Suppl 1: S45-7.
14. Boyle P, Diehm C, Robertson C. Meta-analysis of clinical trials of Cyclo 3 Fort in the treatment of chronic venous insufficiency. *Int Angiol.* 2003 Sep; 22(3): 250-62.

Conflict de interese
NEDECLARATE

Conflict of interest
NONE DECLARED

Adresa de corespondenĤă: Prof. Univ. dr Virgil Pătrașcu, Clinica Dermatologie, strada Tabaci nr. 1, 200642 Craiova, România
E-mail: vm.patrascu@gmail.com

Correspondance address: Virgil Pătrașcu, Professor, MD, PhD, Department of Dermatology,
1 Tabaci Street 200642 Craiova, Romania
E-mail: vm.patrascu@gmail.com