

LARVA MIGRANS CUTANATĂ

CUTANEOUS LARVA MIGRANS

A. OANȚĂ*, M. IRIMIE, SMARANDA OANȚĂ

Rezumat

Introducere: Larva migrans cutanată este o erupție cutanată cu aspect clinic caracteristic. În patogeneza afecțiunii sunt incriminați viermii cu cârlig (hookworms) de la animale și om precum *Ancylostoma caninum* și *Ancylostoma braziliense*.

Cazuri clinice: Descriem cazurile a patru pacienți diagnosticați cu larva migrans cutanată prezentând leziuni caracteristice sub formă de traiecte eritematoase, serpiginoase și intens pruriginoase, dar și erupții diseminate sau eczematoase. În două dintre cazuri erupția a apărut după ce pacienții au desfășurat activități agro-zootehnice, într-un caz după ce pacientul a făcut plajă pe malul unui râu, iar la cel de-al patrulea după reîntoarcerea dintr-o călătorie în țări exotice. Examenul copro-parazitologic a fost negativ iar radiografia pulmonară a fost normală în toate cazurile. Tratamentul a fost efectuat la toți pacienții cu albendazol 400 mg/zi timp de 5 zile.

Discuții: Larva migrans cutanată apare mai ales în zonele tropicale dar cazuri izolate au fost descrise și în Europa la călătorii veniți din aceste zone dar cauzate probabil și de schimbările climatice survenite în zone neendemice. Tratamentul cu albendazol în doză de 400 mg/zi timp de 5 zile s-a dovedit eficient în tratamentul larvei migrans cutanate nefiind însoțit de efecte secundare.

Cuvinte cheie: larva migrans cutanată, albendazol.

Summary

Introduction: Cutaneous larva migrans is a cutaneous eruption with a characteristic clinical appearance. Cutaneous larva migrans is caused by the animal or human hookworms. *Ankylostoma caninum* and *Ancylostoma braziliense* are the species most frequently involved.

Clinical cases: We describe the cases of four male patients with cutaneous larva migrans presenting characteristic eruptions as intense pruritic erythematous, linear and serpiginous raised tracks, but also eczematous like or disseminated eruptions. Two of the four patients had carried on agro-zootechnic activities, one patient had been sunbathing on the bank of the river and the fourth patient had just returned from trip to exotic countries. Copro-parasitological examinations were negative and chest X-rays were normal in all cases. All patients received oral albendazole 400 mg twice a day for 5 days.

Discussion: Cutaneous larva migrans commonly occurs in tropical countries but isolated cases were reported in Europeans travelers from these areas but also probable it is caused by the climatic changes in non-endemic areas. Treatment with albendazole 400 mg twice a day for 5 days had been proven efficient in therapy of cutaneous larva migrans without adverse events.

Key words: cutaneous larva migrans, albendazole.

DermatoVenerol. (Buc.), 56: 183-190

Introducere

Larva migrans cutanată (LMC) este o erupție cutanată distinctă cauzată de infestarea pielii umane cu larve de nematode fiind implicați de obicei viermii cu cârlig (*hookworms*) de la câine

Introduction

Cutaneous larva migrans (CLM) is a distinct parasitic skin disease caused by hookworm larvae that usually infest dogs and cats (*Ancylostoma caninum* and *Ancylostoma*

* S.C. DERMAMED S.R.L. Brașov.

sau pisică (*Ancylostoma caninum* și *Ancylostoma braziliense*). Aceștia sunt paraziți intestinali eliminați de vertebratele infectate prin fecale sub formă de ouă. Omul este o gazdă accidentală iar infestarea acestuia se produce după contactul cu solul și nisipul contaminat prin fecalele eliminate de animalele infectate. Larvele ieșite din ouă sunt capabile să pătrundă în epidermul uman dar de obicei nu trec de membrana bazală și nu dau complicații sistemice. Larvele nu sunt capabile să dezvolte un ciclu complet la om și mor după săptămâni sau luni. Prezentăm patru pacienți diagnosticați cu larva migrans.

Caz clinic 1

Pacient în vârstă de 57 de ani a fost consultat pentru o erupție eritematoasă localizată la nivelul toracelui anterior. Pacientul afirmă că erupția a apărut la 4 zile după ce a lucrat într-o fermă agro-zootehnică din țară suferind în timpul muncii o serie de escoriații. Examenul dermatologic a evidențiat o erupție liniară serpiginoasă cu lungimea de câțiva centimetri și intens pruriginoasă localizată pe toracele anterior (figura 1). Leziunea a înaintat cu câte puțin în fiecare zi ajungând la o lungime de aproximativ 10 cm. Pacientul nu prezenta alte afecțiuni iar examinările de rutină hematologice și biochimice au evidențiat doar o ușoară eozinofilie. Examenul coproparazitologic a fost negativ pentru paraziți iar radiografia pulmonară normală. Diagnosticul de larva migrans cutanată a fost stabilit clinic. Tratamentul a constat în administrarea de albendazol 400 mg/zi timp de 5 zile cu ameliorarea evidență a erupției și dispariția pruritului la sfârșitul tratamentului. Nu s-au semnalat efecte secundare în cursul tratamentului.

Caz clinic 2

Pacient în vârstă de 51 de ani s-a prezentat la consultație pentru o erupție localizată pe fața laterală a degetului mediu al mâinii stângi. Erupția a apărut în urmă cu două săptămâni, la două zile după reîntoarcerea dintr-un sejur în țări exotice. Examenul dermatologic a evidențiat un traiect eritematos, serpiginos, cu prezența de pustule, având lungimea de 4-5 cm, intens pruriginos și localizat pe fața laterală a degetului

braziliense). After an animal passes feces that are infested with hookworm eggs, the eggs hatch into infective larvae that are able to penetrate human skin. Humans can pick up the infection by walking barefoot on soil or beaches contaminated with animal feces. Although larvae can penetrate human skin, they do not usually transgress the basal membrane and do not cause systemic complications. Larvae are not capable of developing a full cycle in humans and die after a couple of weeks or months. We hereby describe four cases of larva migrans-infested patients.

Clical case no. 1

Patient aged 57 presented with an erythematous eruption on the front side of the thorax. Patient claimed eruption occurred four days after working in an agro-zootechnic farm where he suffered from a series excoriations. Dermatological examination has shown intense pruritic erythematous linear and serpiginous raised tracks of several centimeters in length, localised on the front of the thorax (Fig. 1). The lesion developed gradually day by day, reaching about 10 cm. The patient did not complain of other conditions and hematological and biochemical routine tests have only evinced a mild eosinophilia. Coproparasitological examinations were parasite-negative and chest X-rays were within normal limits. The patient was administered albendazole 400 mg daily for 5 days, with notable amelioration of eruption and pruritus regression at the end of the treatment period. No adverse reactions were registered.

Clinical case no. 2

Patient aged 51 presented to our clinic with an eruption on the lateral side of the middle finger of the left hand. The eruption had occurred two weeks before, two days after returning from a trip in an exotic country. Dermatological examination has shown a 4-5 cm intense pustulous erythematous raised track on the middle finger of the left hand (Fig. 2). Clinical

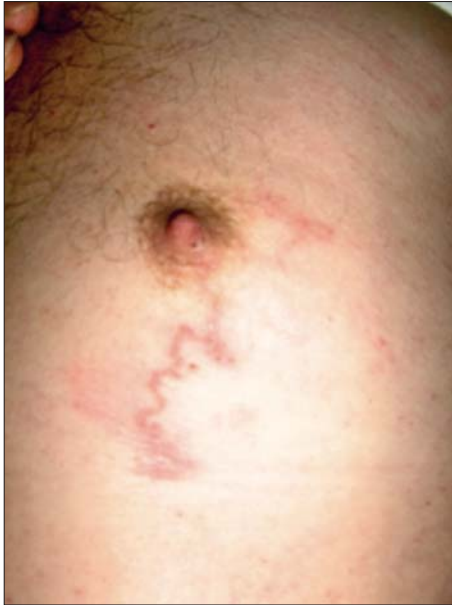

Figura 1. Erupecie liniară serpiginoasă cu lungimea de câțiva centimetri localizată pe toracele anterior (caz clinic 1)

Figure 1. Serpiginous linear eruption of several centimeters in length, localised on the front side of the thorax (clinical case no. 1).

mediu al mâinii stângi (figura 2). Examenul clinic general pe aparate a fost normal pacientul ne reprezentând alte afecțiuni. Examinările de rutină hematologice și biochimice au fost normale. Examenul coproparazitologic a fost negativ pentru paraziți iar radiografia pulmonară normală. Ca și în cazul precedent diagnosticul de larva migrans cutanată a fost stabilit clinic. Tratamentul a fost efectuat cu albendazol 400 mg/zi timp de 5 zile, fără a se semnala efecte secundare în cursul lui. La sfârșitul tratamentului erupția era aproape dispărută la fel ca și pruritul.

Caz clinic 3

Pacient în vârstă de 58 de ani a fost consultat pentru o erupție eczematiformă pruriginoasă localizată pe fese, apărută de aproximativ patru săptămâni. În perioada apariției erupției pacientul a lucrat în agricultură la strânsul fânului. Examenul dermatologic a evidențiat placarde eczematiforme pruriginoase cu prezența și a câtorva leziuni liniare serpiginoase localizate

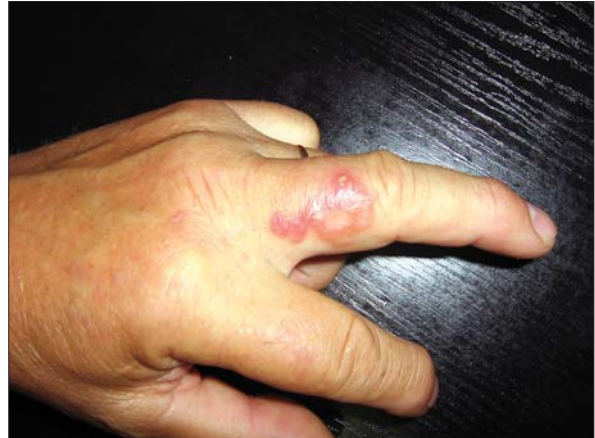

Figura 2. Traiect eritematos serpiginos cu pustule pe suprafață, cu lungimea de 4-5 cm, localizat pe fața laterală a degetului mediu al mâinii stângi (caz clinic 2)

Figure 2. Serpiginous erythematous track with surface pustules, 4-5 cm in length, on the lateral side of the middle finger of the left hand (clinical case no. 2).

examination on organs yielded normal results and the patient did not present any other condition. Copro-parasitological examinations were negative and chest X-rays were normal. Like in case no. 1, the diagnosis of cutaneous larva migrans was established clinically. Treatment consisted in administration of albendazole 400 mg daily for 5 days and no adverse reactions were noticed. At the end of the treatment, the eruption had remitted almost entirely, and so had the pruritus.

Clinical case no. 3

Patient aged 58 was consulted for an eczematous-like pruriginous eruption on the buttocks occurring four weeks beforehand. Eruption occurred while hay harvesting. Dermatological examination has shown eczematous-like scales as well as some serpiginous linear tracks on the right buttock (Fig. 3). Bacteriological and mycological tests

pe fesa dreaptă (figura 3). Examinările bacteriologice și micologice au fost negative. Aspectul clinic a orientat diagnosticul spre larva migrans cutanată. Tratamentul a fost efectuat cu albendazol 400 mg/zi timp de 5 zile cu dispariția completă a erupției la o săptămână de la terminarea tratamentului.

Caz clinic 4

Pacient în vârstă de 51 de ani a fost consultat pentru apariția de aproximativ trei săptămâni a unei erupții pruriginoase localizate pe spate. Anterior apariției erupției pacientul a făcut plajă pe malul unui râu. Examenul dermatologic a evidențiat o erupție eczematiformă pruriginoasă precum și prezența de leziuni liniare serpiginoase localizate pe partea superioară a spatelui (figura 4). Anamneza și examenul clinic au pus diagnosticul de larva migrans cutanată. Tratamentul s-a efectuat cu albendazol 400 mg/zi timp de 5 zile cu dispariția completă a erupției la câteva zile de la terminarea tratamentului.

yielded negative results. The diagnosis of cutaneous larva migrans was established clinically. Treatment consisting in albendazole 400 mg daily for 5 days has led to complete eruption remission one week after treatment.

Clinical case no. 4

Patient aged 51 was consulted for the appearance of a pruriginous eruption on the back about three weeks prior to examination. Patient had sunbathed on the bank of a river. Dermatological investigation has revealed a pruriginous eczematous eruption as well as serpiginous linear lesions on the upper side of the back (Fig. 4). Cutaneous larva migrans diagnosis was established by means of anamnesis and clinical examination. Treatment consisting in albendazole 400 mg daily for 5 days has led to complete eruption remission within days after treatment.

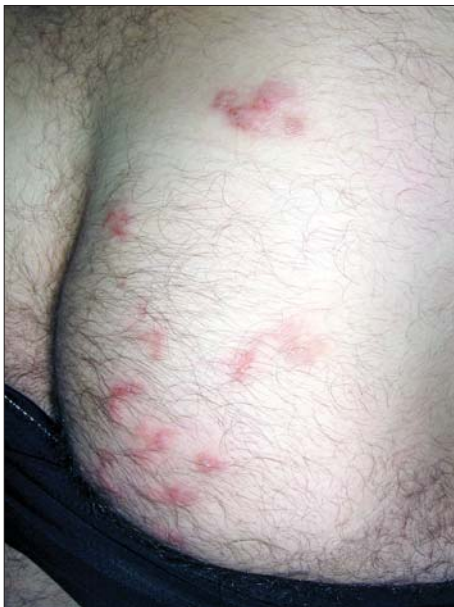

Figura 3. Placarde eczematiforme cu prezența și a câtorva leziuni liniare serpiginoase localizate pe fesa dreaptă (caz clinic 3)

Figure 3. Eczema-like scales and serpiginous linear lesions localised on the right buttock (clinical case no. 3).

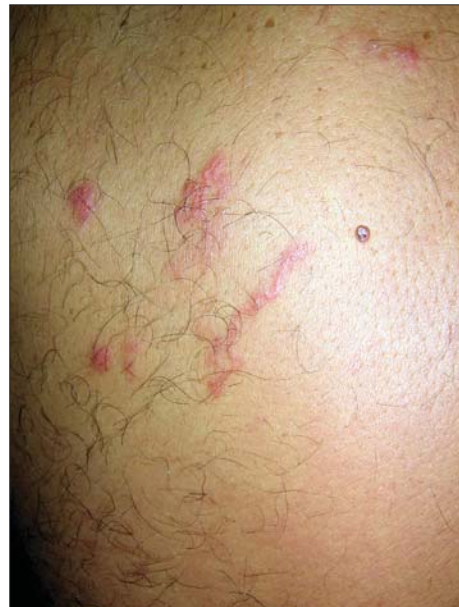

Figura 4. Eruptie eczematiformă și leziuni liniare serpiginoase localizate pe partea superioară a spatelui (caz clinic 4)

Figure 4. Eczema-like scales and serpiginous linear lesions localised on the upper side of the back (clinical case no. 4).

Discuții

Larva migrans cutanată (LMC) este o afecțiune cutanată cauzată de viermii cu cârlig animalii precum *Ancylostoma braziliens*, *Ancylostoma caninum*, *Ancylostoma ceylonicum*, *Gnathostomum pingeum*, *Uncinaria stenocephala* și *Bunostomum phlebotum*. Larve ale viermilor cu cârlig umani precum *Ancylostoma duodenale* și *Necator americanus* au fost de asemenea implicate în patogenia bolii. Ciclul de viață al nematodului cuprinde stadiul de ou, larvă și adult. Nematodele adulte trăiesc în intestinul pisicilor și câinilor infestați. Ouăle sunt eliminate prin fecalele pisicilor și câinilor infestate și depozitate pe sol, iar din acestea în condiții favorabile de umiditate și temperatură ies larvele.

Regiunile cu nisip, căldură și umiditate precum plajele tropicale sunt locuri în care omul poate fi infectat. Larvele pot pătrunde în pielea oamenilor care umblă desculți sau stau culcați pe plajă (figura 5) [1, 2, 3]. Totuși cazuri de LMC pot să apară și în zone neendemice precum Europa, îndeosebi la călători veniți din zonele tropicale dar posibil cauzate și de schimbările climaterice

Discussions

Cutaneous larva migrans (CLM) is a skin disease caused by animal hookworms such as *Ancylostoma braziliens*, *Ancylostoma caninum*, *Ancylostoma ceylonicum*, *Gnathostomum pingeum*, *Uncinaria stenocephala* and *Bunostomum phlebotum*. Larvae of human hookworms *Ancylostoma duodenale* and *Necator americanus* have also been known to be involved in the pathogeny of the disease. Nematodes' life cycle includes three stages: eggs, larva and adulthood. Mature larvae inhabit the intestines of infested cats and dogs. Infested cats and dogs eliminate eggs by feces that are deposited on the ground and turn into larvae in favourable humidity and temperature conditions. Warm and humid area of sand such as tropical beaches are typical places where humans can be contaminated. Humans can pick up the infection by walking barefoot or lying on the beach (Fig. 5) [1, 2, 3]. Nevertheless, CLM cases can also occur in non-endemic areas such as Europe, most frequently due to travelers coming from tropical areas, but possibly triggered by climatic changes in non-endemic

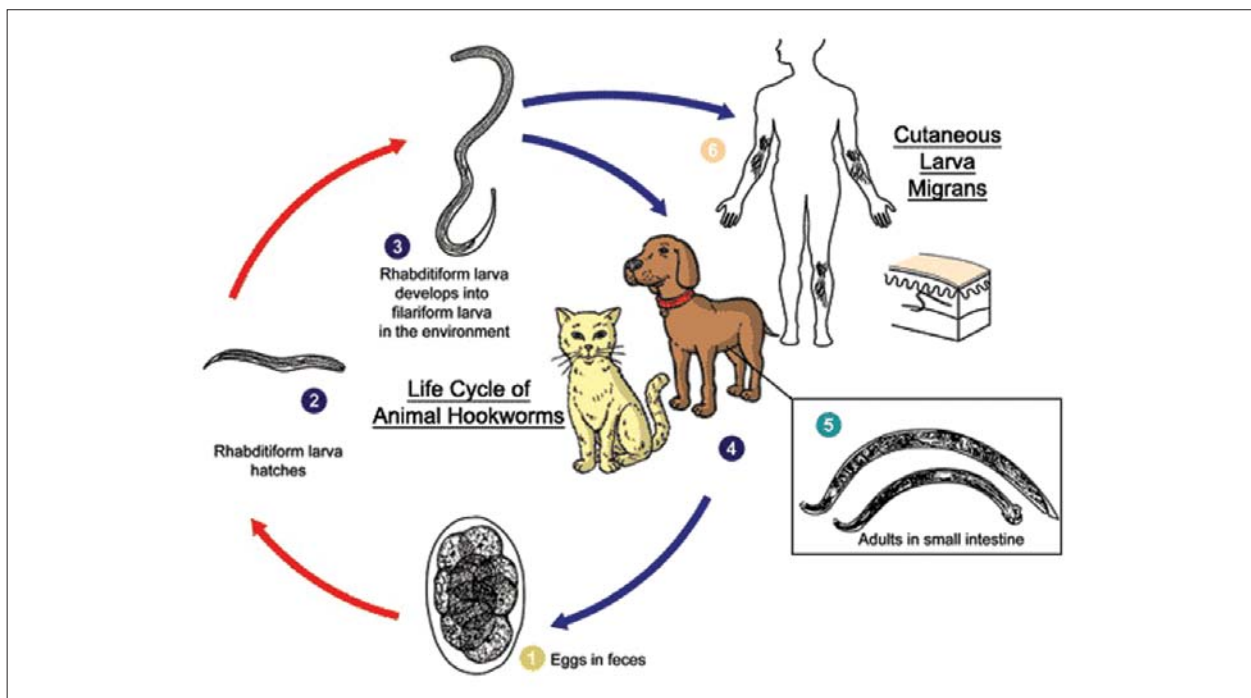


Figura 5. Ciclul de viață al viermilor cu cârlig de la animale

Figure 5. Life cycle of animal hookworms

survenite în zone neendemice. Dintre pacienții prezentați doar unul era întors din zone tropicale pe când la ceilalți infestarea a apărut în țară după ce au lucrat în agricultură sau au făcut plajă pe malul râului.

Perioada de incubație variază de la minute la zile sau săptămâni dar aceasta nu este întotdeauna ușor de determinat, primele simptome apărând de obicei după reîntoarcerea călătorilor din zonele tropicale [4].

Larvele nematodelor pătrund în epiderm dar sunt incapabile să treacă de joncțiunea dermo-epidermică și să pătrundă mai profund nedând complicații sistemice. Aspectul clinic este caracteristic apărând traiectul eritematos liniar sau serpiginos, intens pruriginos și care se extinde cu câțiva milimetri la câțiva centimetri în fiecare zi. Lungimea este variabilă de la 0,3 cm la câțiva centimetri cu o lărgime de 2-4 mm. Localizările obișnuite sunt picioarele, fesele și mâinile. Leziunea se poate impetiginiza sau eczematiza.

Biopsia este de mică importanță în stabilirea diagnosticului larva avansând dincolo de capătul erupției astfel încât diagnosticul este stabilit prin anamneză și examen clinic la fel ca și în cazurile noastre.

Au fost descrise diverse forme clinice în care traiectul caracteristic este absent sau atipic precum LMC tinea pedis-like [5], LMC urticaria-like [6], LMC-buloasă [7], LMC cu foliculită [8, 9], LMC cu aspect de pseudoparonychie [10], LMC eczematizată și LMC diseminată [6].

Omul nefiind o gazdă normală a parazitului, larva nu este capabilă să-și completeze ciclul de viață murind după câteva săptămâni sau luni. Totuși în unele cazuri afecțiunea este cauzată de viermi cu cârlig umani care pot traversa tegumentul și să disemineze pe cale hematogenă la alte organe (plămân, intestin subțire) dând manifestări sistemice precum sindromul Lofgren, completându-și astfel ciclul de viață [11]. În aceste cazuri examenul coproparazitologic evidențiază ouăle de viermi cu cârlig. Examinările de laborator nu ajută la stabilirea diagnosticului, doar eozinofilia putând fi prezentă.

Diagnosticul diferențial trebuie făcut cu scabia, eritemul migrator din boala Lyme, tinea corporis, eczemă, herpes simplex.

areas as well. Out of the patients we have treated, one had returned from tropical area, while the other three were infested after carrying on agrozootechic activities and sunbathing on the bank of the river.

Incubation period varies from minutes to days or weeks and is often hard to determine. First symptoms generally appear after returning from tropical areas [4].

Nematodes' larvae penetrate the epidermis but are incapable of transgressing the dermo-epidermic junction and penetrating deeper, without giving rise to systemic complications. Clinical aspect is distinct and consists of erythematous linear or serpiginous, highly pruriginous tracks that develop from several millimeters up to several centimeters every day. Lengths vary from 0.3 cm to several centimeters and width values range from 2 to 4 mm. Most affected areas are the legs, buttocks and hands. Lesions can develop into infections or eczemas.

Biopsy is of little help in establishing the diagnosis, since the larva advances beyond the end of the eruption. Consequently, the condition can be diagnosed by anamnesis and clinical examination, the methods we used in the clinical cases under discussion.

Authors have described various clinical forms where the distinct track is absent or atypical, such as tinea pedis-like CLM [5], urticaria-like CLM [6], bullous CLM [7], CLM with folliculitis [8, 9], pseudo-paronychial-like CLM [10], eczema-like CLM and disseminated CLM [6].

Humans are not frequent guests of this parasite, which hence cannot develop under such circumstances its full cycle of life, dying after a couple of weeks or months. Nevertheless, in some cases the condition is triggered by human hookworms that penetrate the tegument and disseminate hematogenously to other organs (lungs, small intestine), causing systemic manifestations such as the Logfren syndrome and thus completing its life cycle [11]. In these cases, the copro-parasitological examination reveals the presence of hookworm eggs. Laboratory analyses do not help in establishing the diagnosis, eosinophilia being solely present.

Differential diagnosis should be made against scabies, migratory erythema in Lyme disease, tinea corporis, eczema, herpes simplex.

Cu toată evoluția spontan rezolutivă a LMC tratamentul se impune datorită perioadei lungi de evoluție și pruritului intens. Modalități fizice precum crioterapia, electrocauterizarea sau excizia chirurgicală sunt de obicei ineficiente, larva depășind cu 1-2 cm capătul traiectului. Tratamentul topic cu tiabendazol 10-15% în soluție sau unguent, considerat de unii foarte eficient [2, 12] poate fi urmat de recidive, posibil datorită localizării larvei adânc în foliculul pilos unde agentul topic nu poate ajunge [13].

Tiabendazolul administrat în doză de 25 mg/kgc în două prize pe zi timp de 3 zile este eficient în tratamentul LMC [14, 15]. Administrarea per os a tiabendazolului este limitată datorită incidenței crescute a efectelor secundare: greață, anorexie, cefalee și tulburări gastro-intestinale [14]. Atât tiabendazolul cât și albendazolul sunt teratogene la animal și contraindicate la gravide.

Pacienții noștri au fost tratați eficient cu albendazol. În LMC albendazolul a fost utilizat pentru prima dată în 1982 [16]. Spre deosebire de tiabendazol efectele secundare sunt de obicei blânde și includ tulburări gastro-intestinale, cefalee, alopecie reversibilă, creșterea tranzitorie a enzimelor hepatice și leucopenie. Nu este stabilită o doză zilnică sau o durată a terapiei, doza variind de la 400 la 800 mg/zi și de la 1 la 7 zile [17, 18, 19, 20, 22]. Doza unică de 400 mg albendazol s-a dovedit eficientă în 46-100% din cazuri [17]. Două studii pe 11 [21] și respectiv 24 de pacienți [22] tratați cu albendazol 400 mg/zi timp de 7 zile au raportat o vindecare de 100% fără a fi urmată de recidive.

Ivermectina utilizată în doză unică de 12 mg dă o vindecare de 81-100% [17, 23]. Totuși un studiu recent obține o vindecare de doar 77% cu o doză unică de 0,2 mg/kg, subliniind necesitatea unei doze suplimentare pentru obținerea vindecării de 97% [24].

Concluzie

Larva migrans cutanată este o afecțiune care apare mai ales în climatul cald dar poate apărea și în alte regiuni, posibil datorită schimbărilor climatice.

Despite CLM spontaneous resolutive evolution, treatment is mandatory due to the long development period and the intense pruritus. Physical methods such as cryotherapy, electrodesiccation or surgical excision are generally inefficient, the larva surpassing by 1-2 cm the end of the track. Topical treatment with 10-15 % tiabendazole solution or ointment, considered as particularly efficacious by some authors [2, 12], can be followed by relapses, probably due to localisation of larvae deep in the hair follicle, unreachd by the topical agent [13].

Tiabendazole administered twice a day in doses of 25 mg/bwt for three days has proven to be efficient in the treatment of CLM [14,15]. Per os tiabendazole administration is restricted due to the high incidence of side-effects: nausea, anorexia, cephalgia, gastro-intestinal disorders [14]. Tiabendazole and albendazole are both teratogenous and counter-indicated in pregnancy.

Our patients have been efficiently treated with albendazole. Albendazole was first used in CLM treatment in 1982 [16]. Unlike tiabendazole, it only yields mild side-effects, which include gastro-intestinal disorders, cephalgia, reversible alopecia, transitory increase in hepatic enzymes volumes and leukopenia. Daily dosage and administration period have not been exactly established, doses varying from 400 to 800 mg/day and the period from 1 to 7 days [17, 18, 19, 20, 22]. Unique 400 mg albendazole dose has proven efficient in 46-100 per cent of the cases [17]. Two studies, conducted on a number of 11 [21] and 24 [22] patients treated with 400 mg/day albendazole for 7 days, reported a 100 per cent recovery rate and no relapses.

Ivermectin in unique dose of 12 mg yields a recovery rate of 81-100 per cent [17, 23]. However, a more recent study has shown a recovery rate of only 77 per cent following unique administration of 0.2 mg/bwt, and emphasizing the necessity to increase dosage in order to reach a recovery rate of 97 per cent [24].

Conclusion

Cutaneous larva migrans is a skin condition that commonly occurs in tropical countries but isolated cases were reported in other parts of the world, probably caused by the climatic changes in non-endemic areas.

Bibliografie / Bibliography

1. Bryceon ADM, Hay RJ. Parasitic worms and protozoa. In: Champion RH, Burton JL, Burns DA, Breathnach SM, editors. *Rook/Wilkinson/Ebblings Textbook of Dermatology*, 6th ed. Blackwell Science, Oxford, 1998, 1392–1393.
2. Davies HD, Sakuls P, Keystone JS. Creeping eruption: a review of clinical presentation and management of 60 cases presenting to a tropical disease unit. *Arch Dermatol* 1993; 129(5): 588–591.
3. Kurgansky D, Burnett JW. Creeping Eruption: environment versus man. *Cutis* 1990; 45(6): 399–400.
4. Miller AC, Walker J, Jaworski R, de Launey W, Paver R. Hookworm folliculitis. *Arch Dermatol* 1991; 127(4): 547–549.
5. Veraldi S, Carrera C, Muratori S, Schianchi R. Cutaneous larva migrans mimicking tinea pedis. *G Ital Dermatol Venereol* 2002; 137:193–194.
6. Yosipovitch G, Widijanti Sugeng M, Seow CS, Goh CL. Widespread and unusual presentations of cutaneous larva migrans acquired in tropical sandy beach resorts. *JEADV* 2002; 16: 284–301.
7. Wong-Waldamez A, Silva-Lizama E. Bullous larva migrans accompanied by Loeffler's syndrome. *Int J Dermatol* 1995; 34:570–571.
8. Pasyk K. Dermatitis rhabditidosa in an 11-year-old girl. A new cutaneous parasitic disease of man. *Br J Dermatol* 1978; 98:107–112.
9. Veraldi S, Bottini S, Carrera C, Gianotti R. Cutaneous larva migrans with folliculitis: a new clinical presentation of this infestation. *JEADV* 2005; 19:628–630.
10. Clyti E, Couppie P, Sainte-Marie D, Pradinaud R. Epidemiological and clinical characteristics of larva migrans in French Guiana. *Ann Dermatol Venereol*, 2002; 129:1S549.
11. Gourgiotou K, Nicolaidou E, Panagiotopoulos A, Hatzilou E, Katsambas AD. Treatment of widespread cutaneous larva migrans with thiabendazole. *JEADV* 2001; 15:578–580.
12. Jelinek T, Maiwald H, Nothdurft HD, LoÈscher T. Cutaneous larva migrans in travellers: synopsis of histories, symptoms and treatment of 98 patients. *Clin Infect Dis* 1994; 19:1062–6.
13. Richey TK, Gentry RH, Fitzpatrick JE, Morgan AM. Persistent cutaneous larva migrans due to *Ancylostoma* species. *South Med J* 1996; 89:609–611.
14. Stone O, Mullins J. Thiabendazole effectiveness in creeping eruption. *Arch Dermatol* 1965; 91: 427-9.
15. Tremblay A, MacLean JD, Gyorkos T, Macpherson DW. Outbreak of cutaneous larva migrans in a group of travellers. *Trop Med Int Health* 2000; 5: 330–334.
16. Coulaud JP, Binet D, Voyer C. et al. Treatment of cutaneous larva migrans with albendazole. *Bull Soc Pathol Exot* 1982; 75: 534-7.
17. Caumes E. Treatment of cutaneous larva migrans. *Clin Infect Dis* 2000; 30: 811–814.
18. Aste N, Fumo G, Ferrelli C, Biggio P. Larva migrans treated with a single dose of albendazole. *J Dermatol Treat* 1997; 8: 147.
19. Loughrey MB, Irvine AD, Girdwood RWA, McMillan JC. Cutaneous larva migrans: the case for routine oral treatment. *Br J Dermatol* 1997; 137: 155–156.
20. Biolcati G, Alabiso A. Creeping eruption of larva migrans – a case report in a beach volley athlete. *Int J Sports Med* 1997; 18:612–613.
21. Rizzitelli G, Scarabelli G, Veraldi S. Albendazole: a new therapeutic regimen in cutaneous larva migrans. *Int J Dermatol* 1997; 36:700–703.
22. Veraldi S, Rizzitelli G. Effectiveness of a new therapeutic regimen with albendazole in cutaneous larva migrans. *Eur J Dermatol* 1999; 9:352–353.
23. Caumes E, Carriere J, Detry A et al. A randomised trial of ivermectin versus albendazole for the treatment of cutaneous larva migrans. *Am J Trop Med Hyg* 1993; 49:641-4.
24. Bouchaud O, Houze S, Schiemann R et al. Cutaneous larva migrans in travelers: a prospective study, with assessment of therapy with ivermectin. *Clin Infect Dis* 2000; 31:493–498.