

## **BOALA BOWEN LA NIVEL PALMAR ASOCIATĂ CU TIPUL 16 HPV**

### **HPV16-RELATED BOWEN'S DISEASE ON THE PALM**

MIHAELA ȚOVARU\*, \*\* DELIA BOTEZATU\*, DENISA-MĂDĂLINA URZICEANU\*,  
TIBERIU PAUL NEAGU\*\*, \*\*\*\*, MARIA GRIGORE\*\*\*, SIMONA-ROXANA GEORGESCU\*, \*\*

#### **Rezumat**

Boala Bowen (BB) reprezintă una dintre cele mai comune malignități cutanate, independent de rasă. BB este o formă de carcinom scuamo-celular, intraepidermic (in situ) descris pentru prima dată în 1912. Asocierea între această formă de tumoră cutanată malignă și infecția cu human papilloma virus (HPV) rămâne controversată. Prezentăm cazul unui pacient, în vârstă de 64 de ani, fumător ce se prezintă pentru placard unic, eritematoscuamo-crustos situat acral, la nivelul feței palmare a mâinii drepte cu evoluție de mai mulți ani. Pe baza examenului clinic, dermatoscopic și histopatologic s-a stabilit diagnosticul de boală Bowen. S-a decis efectuarea tipajului HPV din leziune prin multiplexare prin tehnologia xMAP (Luminex) ce a detectat tipul 16, cu risc crescut oncogen.

Pacientul a fost îndrumat către clinica de Chirurgie Plastică și Reparatrice unde i s-a practicat excizia completă a tumorii in situ cu margini de siguranță, urmată de lambou de rotație pentru acoperirea defectului într-o zonă funcțională a mâinii. Prezentăm și date generale din bibliografia de specialitate legate de boala Bowen.

**Cuvinte cheie:** boala Bowen palmar, infecție cu HPV.

#### **Summary**

Bowen's disease (BD) represents one of the most common form of cutaneous malignancy, race-independent. BD is a form of intraepidermal (in situ) squamous cell carcinoma (SCC) originally described in 1912. Association between BD and viral infection with human papilloma virus (HPV) remains disputed. We present the case of a male patient, 64-year old, smoker who presented to our clinic for an enlarging well-demarcated erythematous plaque, with an irregular border and surfacing with crusts and scales situated on palmar surface of the right hand for several years. Based on clinical, dermatoscopic and histopathological exams we made the diagnosis of Bowen's disease. We decided to perform in situ hybridization evidence of oncogenic HPV types by xMAP technology and detected HPV type 16.

Patient was referred to plastic microsurgery where was performed integral excision with oncological margins, followed by a rotation flap to cover the defect on a functional region of the hand. We also present general information from review literature about BD.

**Key words:** palmar Bowen's disease, HPV infection.

Intrat în redacție: 1.08.2016

Acceptat: 9.09.2016

Received: 1.08.2016

Accepted: 9.09.2016

\* Clinica de Dermato-Venerologie, Spitalul Clinic de Boli Infecțioase și Boli Tropicale "Prof. Dr. Victor Babeș", București/ Clinical Hospital of Infectious and Tropical Diseases "Prof. Dr. Victor Babeș", Department of Dermato-Venerology, Bucharest

\*\* U.M.F. Carol Davila, București/Bucharest

\*\*\* Departamentul de histopatologie, Spitalul Clinic "Prof. Dr. Victor Babeș", București/ Clinical Hospital "Prof. Dr. Victor Babeș", Department of Histopathology, Bucharest

\*\*\*\* Departamentul de microchirurgie plastică, estetică și reconstructivă, Spitalul de Urgență, București /Emergency Clinical Hospital of Bucharest/ Department of Plastic, Aesthetic, Reconstructive Microsurgery

## Introducere

Descrisă de John T. Bowen în 1912, boala Bowen este considerată forma de carcinom in situ, cu evoluție lentă de 10-20 ani și transformare ulterioară într-un carcinom spinocelular. Incidența maximă a bolii este la persoanele vârstnice, după 60 ani, putând apare în orice zonă la nivelul tegumentelor și mucoaselor [1].

## Caz clinic

Prezentăm cazul pacientului în vârstă de 64 de ani, din mediul urban, pensionar, fumător (10 țigări/zi, 40 de ani) ce se internează în clinica noastră pentru placard unic, eritemato-scuamocrustos situat acral, la nivelul feței palmare a mâinii drepte cu evoluție de mai mulți ani. Din istoric reținem evoluția lentă, insidioasă de 3 ani, inițial sub forma unei plăci eritematoase, cu creștere progresivă, ajungând la dimensiuni actuale de aproximativ 2.2 x 2.3 cm. Pacientul s-a mai adresat și altor servicii de dermatologie, unde s-a stabilit diagnosticul de eczema cronică și s-a recomandat administrarea de unguente cortizonice potente, fără nici o ameliorare. Nu s-a prelevat material biptic pentru efectuarea examenului histopatologic. Pacientul este fost sofer, actualmente pensionar. Confirmă expunerea la mici traumatisme locale repetate/cronice. La examenul clinic la internare am constatat un pacient supraponderal (IMC-29 kg/m<sup>2</sup>), echilibrat cardio-respirator, T.A – 130/70 mmHg, orientat temporo-spațial, restul examenului clinic este necaracteristic. Examenul local în momentul internării evidențiază un placard unic eritematos, bine-delimitat, de dimensiuni aproximative 2.2 x 2.3 cm, cu contur policiclic, (hipercheratozic), cu scuame alb-gălbui și cruste pe suprafață, neinfiltat și neulcerat, situat la nivelul regiunii volare, aproape de baza indexului și degetului 3 ale mâinii drepte. Simptome asociate precum prurit moderat local și durere la mișcările mâinii sunt acuzate de către pacient.

S-a efectuat examen dermatoscopic al leziunii ce a decelat: - elemente vasculare de tip glomerular și capilare punctiforme în formă de ac de păr; suprafață scuamoasă și pattern neuniform format din globuli mici, maronii; fără pigmentație difuză și pseudonetwork.

## Introduction

Described by John T. Bowen in 1912, BD is considered a form of carcinoma in situ with slow evolution of 10-20 years and transformation in squamous-cellular carcinoma. Pick of the disease is on elderly group, after 60-year old; it can appear anywhere on cutaneous or mucous surface.

## Clinical case

We present the case of a 64-year old male patient, smoker (10 cigarettes/day, for 40 years) from urban area who came to our clinic for an enlarging slow-growing erythematous plaque situated on the palmar surface of the hand. Its slow-growing evolution is for 3 years with a diameter of the lesion 2.2 x 2.3 cm on the examination. He referred to another dermatological units and was diagnosed with an eczema treated with topical corticosteroids, with no improvement of the lesion. Histopathological exam wasn't made. He was a driver, therefore we confirmed the local multiple traumatisms. Clinical exam on admission in hospital was normal. Local exam revealed the unique erythematous plaque with scales and crusts on the surface, with an irregular border, well-demarcated, non-ulcerated on the volar region of the right hand. Symptoms like mild local pruritus and pain on functional movement were present.

We performed a dermoscopy which revealed irregular clusters of so-called 'glomerular vessels' (coiled vessels) and globular vessels (small red clods) associated with a scaly surface and inhomogeneous pattern formed by small brown globules disseminated; no diffuse pigmentation and pseudonetwork were found.

We practiced an incisional biopsy with histopathological exam which showed hyper, orthokeratosis, epidermis with accentuated acanthosis, epidermal pattern unorganized, more pleomorphic nuclei and an increased nucleocytoplasmic ratio, atypical mitoses and dyskeratosis, presence of peripheral abundant pleomorphic infiltrate.

We decided to perform in situ hybridization evidence of oncogenic HPV types by xMAP technology and detected HPV type 16.

S-a practicat biopsie incizională din leziune cu examen histopatologic ce a arătat: hiperortokeratoză, epiderm cu marcată acantoză, arhitectura epidermului dezorganizată, pleomorfism nucleocitoplasmatic, mitoze atipice și celule diskeratozice; la periferie infiltrat polimorf abundent.

S-a decis efectuarea tipajului HPV din leziune prin multiplexare prin tehnologia xMAP (Luminex) ce a detectat tipul 16, cu risc crescut oncogen. [Sunt detectate următoarele tipuri HPV cu risc crescut: 16, 18, 26\*, 31, 33, 35, 39, 45, 51, 52, 53\*, 56, 58, 59, 66\*, 68, 73, 82 (\* riscul oncogen nu este clarificat). De asemenea au fost determinate și următoarele tipuri HPV cu risc scăzut: 6, 11, 42, 43, 54, 57, 70, 72, 90.]

Pe baza examenului clinic, dermatoscopic, histopatologic și genotipare HPV s-a formulat diagnosticul final de boala Bowen.

Pacientul a fost îndrumat către clinica de Chirurgie Plastică și Reparatrice unde i s-a practicat excizia completă a tumorii in situ cu margini de siguranță, urmată de lambou de rotație pentru acoperirea defectului într-o zonă funcțională a mâinii; fără complicații postoperatorii, motricitatea a fost recuperată în totalitate; flap-ul/lamboul s-a integrat bine, deși pediculul a trecut printr-un spațiu îngust dintre cele 2 degete; fără modificări de culoare în timpul mișcărilor mâinii. Fără recidivă locală pe perioada follow-up-ului de 6 luni.

## Discuții

Boala Bowen intră în categoria precancerozelor [1]. Sub această denumire au fost încadrate o serie de afecțiuni diverse, cu evoluție cronică, care au capacitatea, ca la un anumit moment să se transforme într-o afecțiune malignă [2]. În cazul acestor afecțiuni, transformarea celulelor normale în celule canceroase se face printr-un stadiu intermediar care este reversibil și care are o evoluție îndelungată [1,2]. Caracteristic din punct de vedere histopatologic acestor leziuni este faptul că celulele care le alcătuiesc prezintă diverse modificări care se întâlnesc în celulele transformate malign cum ar fi: margini neregulate, nuclei mari monstruoși, înmuguriți, mitoze atipice. Proporția în care se întâlnesc aceste modificări celulare este mai mică, dar

Based on clinical exam, dermoscopy, histopathological examination and in situ hybridization of oncogenic HPV types we made a diagnosis of palmar Bowen's disease.

Patient was referred to plastic and reconstructive microsurgery unit and was operated with the excision of the lesion in an oncological manner, followed by a rotation flap to cover the defect made on a functional area of the hand. He was perfectly recovered, without post-operative complications. The flap was well-supported due to the narrow space crossed, with no color modifications on functional moves, no local relapse for 6 months of follow-up, patient quitted smoking.

## Discussions

Bowen disease is classified as a precancerous condition [1]. At some point, BD along other similar conditions which have slow, chronic evolution have the ability to transform into malignancies [2]. The process of transformation of normal cells into cancerous ones is through an intermediate stage that is reversible, with a long evolution [1, 2]. In a histopathological manner, these type of lesions show some malignant criteria like irregular borders, large nuclei and atypical mitoses [3]. That, of course, depends of the stage when the histopathologic exam was made and these characteristics often vary. Most important precursors of cutaneous malignancy are actinic keratosis, cutaneous horn, chemical keratosis, radiodermatitis, xeroderma pigmentosum, Bowen's disease, actinic cheilitis, leukoplakia, melanocytic nevi [4].

If we refer to the preferential sites of BD, commonly affected areas are on the trunk and limbs [5].

Reported relevant etiological factors were discussed in the guidelines, but are briefly listed here:

- Irradiation – most common cause; solar, photochemotherapy, radiotherapy;
- Carcinogens – arsenic, even PUVA therapy was mentioned;
- Immunosuppression – therapeutic, AIDS. For example, one study demonstrated that 23% of skin cancers in renal transplants recipients were BD. This would suggest

crește în cazul transformării tumorale [3]. Cele mai importante leziuni precanceroase sunt: keratoza actinică, cornul cutanat, keratozele chimice, radiodermitele, xeroderma pigmentosum, boala bowen, cheilitele cronice, leucoplazia, nevi melanocitari [4].

Referindu-ne la localizarea cutanată, zonele frecvent afectate în BB sunt trunchiul și membrele [5].

În etiopatogeneza bolii sunt implicați mai mulți factori și anume:

- degenerescența actinică cronică/expunerea la radiații UV reprezintă cea mai importantă și comună cauză de precanceroze;
- infecția virală cu papiloma virus: frecvent cele cu risc oncogen crescut - tulpinile 16 și 18; un studiu pe activitatea proliferării celulare între boala Bowen HPV-pozitivă și HPV-negativă a arătat rezultate similare între cele 2 entități sugerând astfel că infecția cu HPV solitară nu induce proliferare celulară în aceasta. McGregor et al. a arătat că tulpina 16 HPV a fost implicată în 60% dintre cazurile de Bowen palmo-plantar și periungheal;
- traumatismele cronice;
- expunerea la arsenic și alți carcinogeni și chiar PUVA terapia. Expunerea profesională la arsenic este comună în topitorii, (în care arsenicul este un produs secundar al minereurilor ce conțin plumb, aur, zinc, cobalt și nichel) și este în creștere în industria microelectronică prin arseniura de galiu. De asemenea, arsenicul are aplicații industriale: materie primă pentru fabricarea pesticidelor, agent de decolorare pentru sticlă și emailuri, agent de conservare a lemnului.
- imunosupresie – citostatice, SIDA. Un studiu realizat în 2004 a arătat că 23% din pacienții ce au dezvoltat cancer de piele post-transplant renal, au fost diagnosticați cu BB [6].

Clinic, debutează ca o placă eritematoasă, de 1-3 cm pătrați, bine delimitată, cu contur policiclic, acoperită cu scuame alb-gălbui sau cruste, neinfiltrată asimptomatică, uneori hiperpigmentară, rareori pruriginoasă. Scuamele se detașează ușor lăsând o suprafață eritematoasă, umedă,

that educating immunosuppressed patients about sun exposure is important.

- Viral – oncogenic HPV types such as HPV 16 and 18 are strongly implicated genital BD. However, HPV DNA has also been demonstrated in some extragenital BD. A study of the cell proliferation activity between HPV-positive and HPV-negative BD showed similar results in each, suggesting that HPV-infection alone does not induce cell proliferation in those lesions. McGregor et al demonstrated that HPV 16 has been implicated in 60% of palmoplantar and periungual lesions.
- Others. Chronic injury or dermatoses, pre-existing skin lesions such as seborrheic keratoses (rarely) [6].

Typical BD presents as a gradually enlarging, well-demarcated, erythematous plaque with an irregular border and surface crusting or scaling. Lesions could be unique or multiples on the skin or mucous surface [1, 7]. Frequent sites are the trunk, limbs, face and digits. The plaque can slowly grow till some centimeters and in some parts, it can be observed spontaneous regression [7]. BD is a chronic disease; studies showed that on 6-7 years of evolution, the transformation into squamous cellular carcinoma is a fact on 42% of cases, therefore lymphatic spread is possible. At 60% of patients, the lesion is unique, the rest of 40% have multiple lesions. The second form, with numerous Bowenoid plaques is found on patients exposed at carcinogens [8].

On mucosal surface, BD's evolution is a form of erythroplasia. Erythroplasia of Queyrat (EQ) is an in situ squamous cell carcinoma of the penis. The glans and prepuce are most commonly involved. Progression to invasive carcinoma may occur, and spontaneous regression is unlikely. Some references equate erythroplasia of Queyrat with the term Bowen disease of the glans penis. The term erythroplasia of Queyrat is used for squamous cell carcinoma in situ (SCCIS) of the muco-cutaneous epithelium of the penis.

Some references extend use of the term erythroplasia of Queyrat to also describe SCCIS

uneori papilomatoasă [1, 7]. Leziunile pot fi unice sau multiple și apar pe piele sau pe mucoase. Zonele mai frecvent afectate sunt trunchiul, membrele, fața și degetele. Placa se mărește încet, putând ajunge la dimensiuni de câțiva cm. Pe măsura extinderii este posibilă cicatrizarea spontană în unele arii [7]. Este o afecțiune cronică, dar studiile au arătat la o medie de 6-7 ani de evoluție că aproximativ 42% din cazuri evoluează spre carcinom spinocelular ce metastazează rapid pe cale limfatică. La 60% din pacienți leziunea este unică, iar la 40% din pacienți leziunile sunt multiple, leziunile apărând treptat pe parcursul anilor. Forma cu leziuni multiple este mai frecventă la persoanele expuse la agenți carcinogeni [8].

La nivelul mucoaselor, boala Bowen evoluează sub formă de eritroplazie. Eritroplazia Queirat este considerată echivalentul, la nivelul mucoasei genitale (excepțional alte mucoase) al bolii Bowen. Clinic, se prezintă ca o placă eritematoasă, bine delimitată, cu o colorație roșie vie, suprafața netedă cu aspect catifelat, cu dimensiuni de 1-2 cm. Leziunea are debut insidios și evoluează timp de luni de zile, uneori ani. Leziunea se poate transforma în epiteliom spinocelular. În general leziunea este unică și pe parcursul evoluției până la transformare se poate eroda, sau acoperi de cruste [9]. În cazul pacientului nostru inspecția mucoaselor nu evidențiază modificări.

O variantă rară a bolii Bowen este cea care implică degetul și patul unghial. În trecut au fost raportate cazuri la dentiști și radiologi, reflectând expunerea ocupațională [10].

Asocieri cu neoplazii viscerale – ghidul publicat în 2006 în British Journal of Dermatology arată că studiile din literatură sugerează că investigațiile de rutină pentru depistarea unei neoplazii viscerale la pacienții cu boală Bowen nu sunt justificate [11].

Asocierea cu alte cancere de piele – studiile anterioare au arătat o asociere între boala Bowen și epitelioamele bazocelulare în special, într-un procent de 30-50%. Acest risc înalt probabil reflectă etiologia comună solară [11].

Riscul de progresie în carcinom spinocelular – studiile retrospective efectuate în literatură au arătat un risc de 3-5% de invazie spinocelulară la

of the labia minora, vestibule, vulva, labia majora, conjunctivae, buccal mucosa, and anal mucosa. Patients with erythroplasia of Queyrat (EQ) typically present with solitary or multiple, often times nonhealing, erythematous lesions on the glans penis and/or adjacent mucosal epithelium. On its progression, the erythematous lesion can present crusts, scales or ulcerations associated with bleeding, pain, itching [9]. In our case, mucosal exam was normal, without modifications.

A rare form of BD is one which involve the digit and the nail plate. There were reported several cases on dentists and radiologists in the past due to occupational exposure [10].

Association with internal neoplasia – the guideline published in 2006, in British Journal of Dermatology suggest that routine investigation for internal malignancy in patients with BD is not justified [11].

Skin malignancy – previous studies suggested that about 30-50% of subjects with BD may have previous or subsequent nonmelanoma skin cancers (NMSC), mainly basal cell carcinoma. These increased risks of further BD or of other NMSC probably reflect a common solar etiology [11].

The risk of progression to squamous cell carcinoma- the retrospective studies conducted in literature showed a 3-5% risk of squamous cell invasion for cutaneous Bowen disease and 10% for the mucosal one [11].

Differential diagnosis of Bowen disease includes nummular eczema, pagetoid basal cell carcinoma, actinic keratosis, seborrheic keratosis, amelanotic melanoma, extra mammary Paget disease. A histopathological differential diagnosis can be made with: Paget disease, in situ pagetoid melanoma, Merkel cell carcinoma, bowenoid papulosis, lesions made by applying podophyllin on verrucae vulgaris [12].

The histopathological exam reveals a thick epidermis with hiperkeratosis, parakeratosis, acanthosis, lengthened and thickened rete ridges. The architecture of the malpighian layer is completely disorganized and numerous atypical

boala Bowen cutanată și 10% la cea cu localizare pe mucoasă [11].

Diagnosticul diferențial în cazul BB se poate efectua cu eczemă numulară, carcinomul bazocelular pagetoid, keratoze actinice, keratoze seboreice, melanomul amelanotic, boala Paget extramamară. Se poate considera și diagnosticul diferențial din punct de vedere histopatologic cu următoarele afecțiuni: boala Paget, melanomul pagetoid *in situ*, carcinomul cu celule Merkel, papuloza Bowenoida, leziunile produse prin aplicarea podofilinei la nivelul verucilor [12].

Examenul histopatologic arată un epiderm îngroșat, cu hiperkeratoză, parakeratoză, acantoză cu creste papilare alungite și îngroșate. Arhitectura stratului Malpighian este complet dezorganizată și se observă numeroase celule atipice bi- sau polinucleate, diskeratozice și microglobi cornoși. Membrana bazală este intactă, iar dermul conține un infiltrat inflamator moderat [12].

Dermatoscopic, elementele frecvent întâlnite în boala Bowen sunt suprafața scuamoasă, pseudonetwork sau pigmentație difuză, distribuție neuniformă a globulilor mici, maronii; hipopigmentare uni/multifocală, elemente vasculare de tip glomerular și capilare punctiforme în formă de virgule și în ac de păr, hemoragii, existența unor zone de keratinizare

bi- or multinucleated cells, diskeratosis and horn-like microstructures can be noticed. The basal membrane is intact and a moderate inflammatory infiltrate is seen throughout the dermis [12].

The elements commonly found in dermoscopy are squamous surface, pseudonetwork or diffuse pigmentation, uneven distribution of the small, brown globules; uni/multifocal hypopigmentation, glomerular and globular vessels, comma-like or hairpin vessels, bleeding, some keratinization areas that can produce arborizing striae surrounded by a white halo [12].

Multiple treatment approaches for Bowen disease have been described. The therapeutic purpose is the complete excision of the tumor with minimal functional and cosmetic consequences [11]. Surgical excision (under local anesthesia) with oncological safety margins (4 mm) is the most used technique for small lesions which are not located in difficult areas [11,12].

Radiotherapy is an effective and easy to bear treatment which can determine healing rates over 90% (close to those achieved by surgery). This treatment option is recommended for the low/medium risk lesions, located in critical areas in which surgical excision would produce poor cosmetic and functional results.

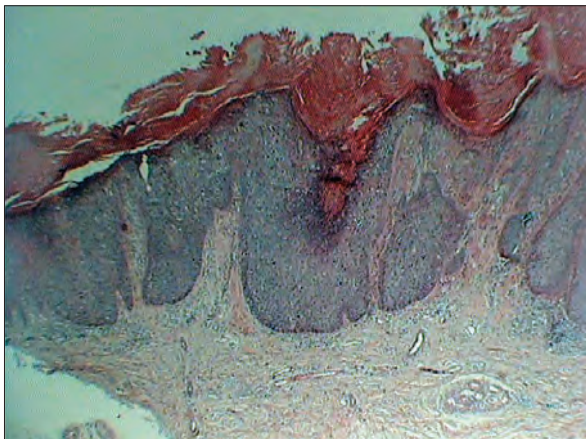


Fig. 1 – HEx4 – fragment de tegument cu hiper-ortokeratoză, epiderm cu marcată acantoză / piece of lesion with hyper/orthokeratosis, epidermis with marked acanthosis

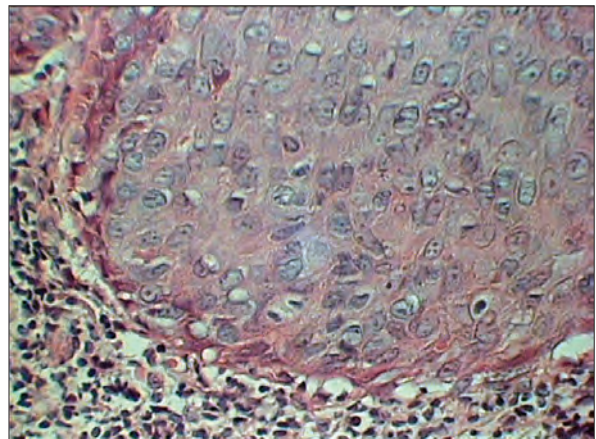


Fig. 2 – HEx10 – la periferie evidențierea infiltratului polimorf abundent / presence of peripheral abundant pleomorphic infiltrate

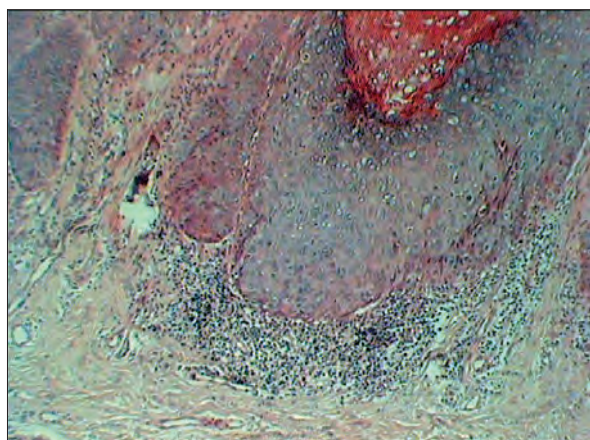


Fig. 3 – HEEx10– prezența infiltratului polimorf periferic abundent/ presence of peripheral abundant pleomorphic infiltrate

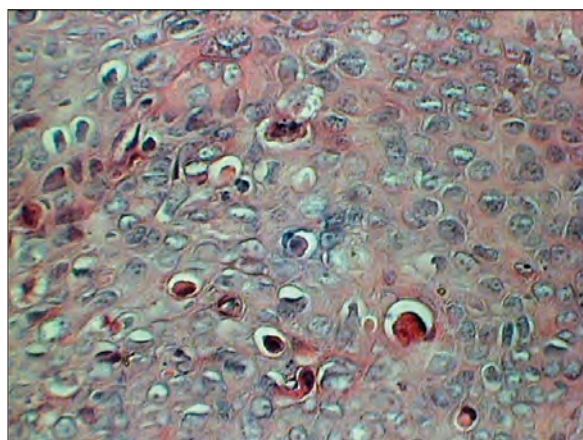


Fig. 4 – HEEx40 – evidențierea mitozelor atipice și a celulelor diskeratozice/ pleomorphic nuclei and an increased nucleocytoplasmic ratio, atypical mitoses and dyskeratosis

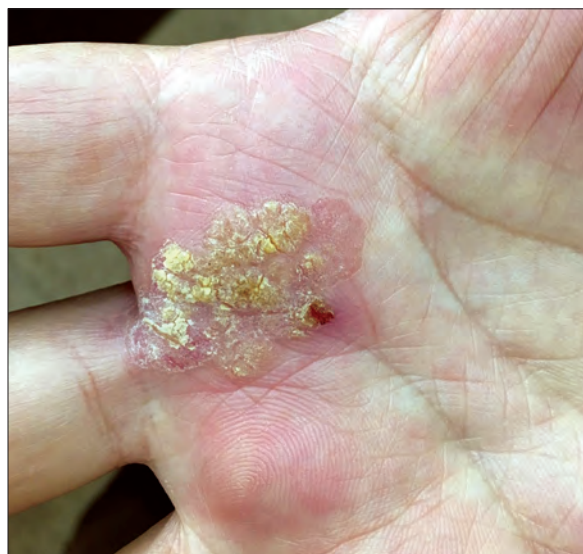
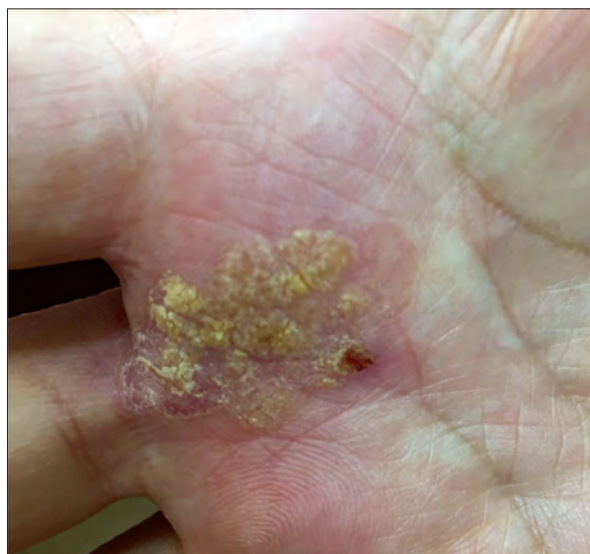
Fig. 5, Fig. 6 – Aspect clinic al leziunii palmare / Clinical aspect of the palmar lesion

determină apariția unor striuri ramificate, înconjurate de un halou alb [11].

Din punct de vedere terapeutic există mai multe posibilități de abordare a bolii. Scopul tratamentului este eliminarea completă a tumorii, cu consecințe funcționale și cosmetice cât mai reduse posibil [11]. Excizia chirurgicală (sub anestezie locală) cu margini de siguranță (reprezintă cea mai folosită tehnică pentru leziuni mici care nu sunt în zone problematice, excizia trebuie să prezinte margini de siguranță de 4 mm) [11, 12].

Photodynamic therapy (destructive but noninvasive therapy for cutaneous lesions through light radiation after the target lesion has been impregnated with a photosensitizing agent). It has the advantage that it can be reused in case of incomplete response; it doesn't have major cosmetic risks and its adverse effects are limited and reversible. The cost/benefit ratio for photodynamic therapy is considered acceptable.

Mohs microsurgery (it ensures the microscopic control of the excision's margins thus eliminating the risk of relapse). The healing rate

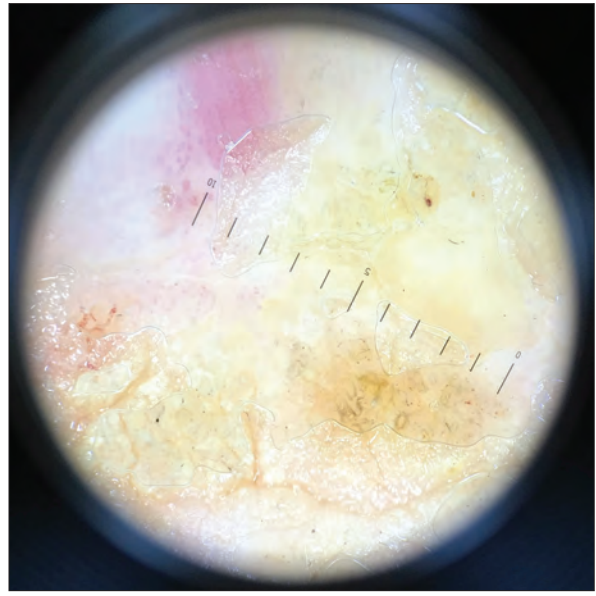
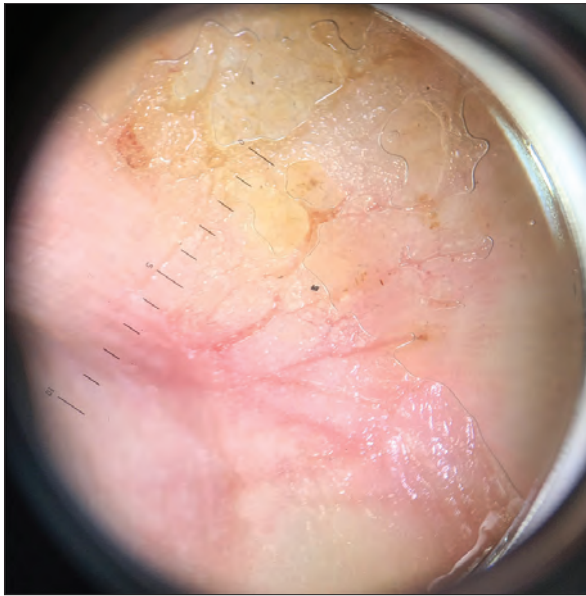


Fig. 7, Fig. 8 – Aspect dermatoscopic al leziunii / Dermoscopic aspects of the lesion

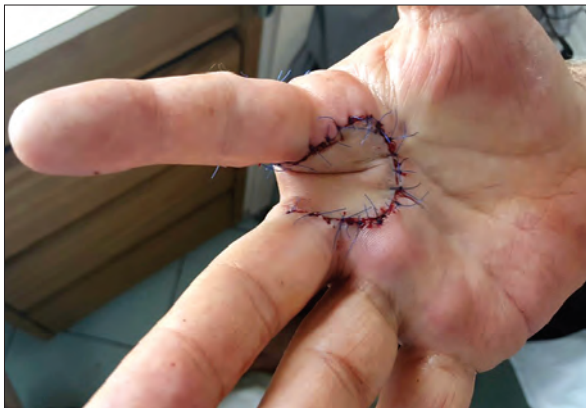

Fig. 9 – Sutură primară post-excizie integrală a tumorii / Post-excisional primar suture of the tumor

Radioterapia: este un tratament eficient și relativ ușor de suportat care determină rate de vindecare de peste 90% (apropiate de cele obținute prin intervenția chirurgicală). Se recomandă în leziunile cu risc scăzut/mediu, localizate în arii critice în care excizia chirurgicală ar determina mutilări și desfigurare.

Terapia fotodinamică (terapie distructivă, dar neinvazivă a unor leziuni cutanate prin intermediul radiației luminoase după ce leziunea țintă a fost impregnată cu un agent fotosensibilizant). Are avantajul că se poate repeta în cazul unui răspuns incomplet, nu prezintă riscuri cosmetice

is over 99% for primary lesions and 96% for relapses, but it is an expensive method.

Other treatment options for Bowen disease include cryotherapy, electrocauterisation, laser photoablation, topical application of 5-fluorouracil or 5% Imiquimod for 16 weeks. The specialty literature reported good results; in a study published in 2007, conducted for a period of one year and five months, 42 of 49 patients treated with 5% Imiquimod had complete remission. Another study included 16 patients, all with histological diagnosis of Bowen disease—single lesion with a diameter between 1 and 4 cm, who were treated with 5% Imiquimod for 16 weeks. A biopsy was performed 6 weeks after the treatment was stopped. Of the 16 patients 14 were not found with residual tumor cells in microscopic examination [11].

## Conclusions

Regarding the association of Bowen disease and neoplasia, the anamnesis, clinical examination and blood tests haven't raised this suspicion. After the tumor was excised in a plastic surgery clinic the patient was guided to an internal medicine department to complete the investigations.



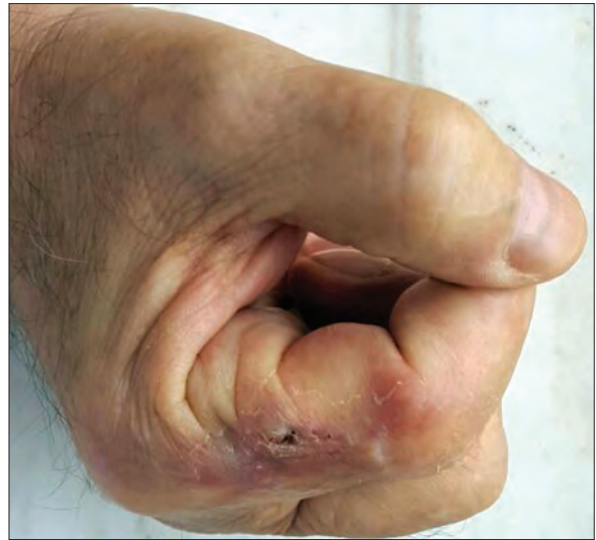
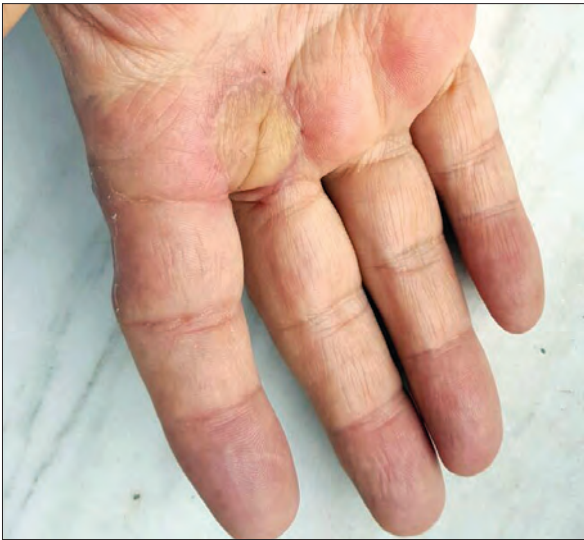
Fig. 10, Fig. 11 – Aspect clinic la o lună de la excizie / Clinical aspect after one month post-excision – dorsal and palmar aspects

majore, are efecte secundare limitate și reversibile. Raportul cost/beneficiu în cazul terapiei fotodinamice este acceptabil.

Microchirurgia Mohs (asigură controlul

To be noted in our case is the rare localization of the tumor on the palm and the co-existence of the viral infection with HPV 16, a high risk type, although the carcinogenic risk of HPV 16 in

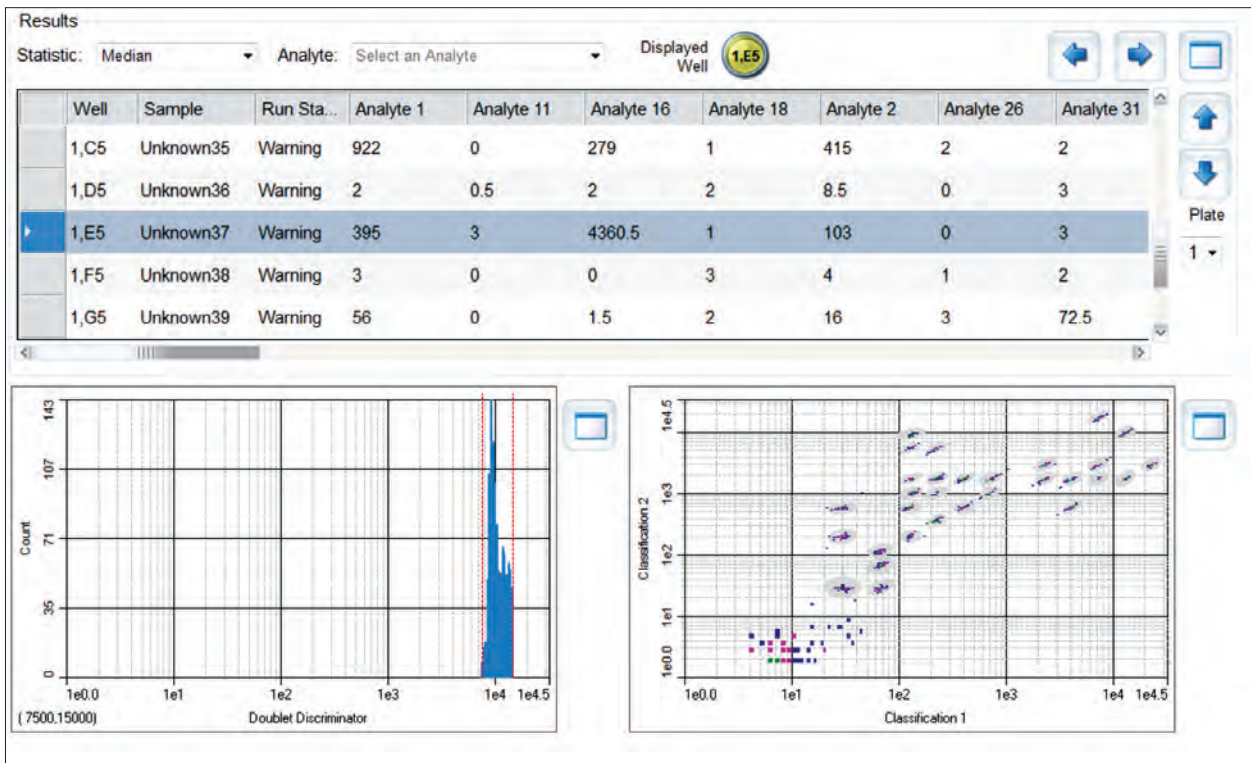


Fig. 12 – Tipajul HPN din leziune prin multiplexare prin tehnologia XMAP (Luminex) ce a detectat tipul 16 cu risc oncogen crescut / In situ hybridization evidence of oncogenic HPV types by XMAP technology and detected HPV type 16

microscopic extemporaneu al marginilor exciziei, eliminând astfel riscul recidivelor). Rata de vindecare este de peste 99% pentru leziunile primare și 96% pentru recidive, dar este o metodă costisitoare.

Se pot considera și alte modalități terapeutice în BB ca și crioterapia, electrocauterizarea, fotocoagularea laser sau terapia topică locală cu aplicații zilnice de 5-fluorouracil sau Imiquimod 5% timp de 16 săptămâni. În literatura de specialitate s-au raportat rezultate bune: într-un studiu publicat în 2007, desfășurat pe o perioadă de 1 an și cinci luni, din 49 de pacienți tratați cu Imiquimod 5% la 42 dintre ei s-a obținut remisie clinică completă. Un alt studiu efectuat pe 16 pacienți, confirmați histopatologic cu boala Bowen – leziune unică, cu diametrul cuprins între 1 și 4 cm, tratați cu Imiquimod 5% cremă, aplicație unică timp de 16 săptămâni. S-a efectuat biopsie la 6 săptămâni după terminarea tratamentului. Din cei 16 pacienți la 14 nu s-au mai găsit celule reziduale tumorale [11].

## Concluzii

În ceea ce privește asocierea dintre boala Bowen și o neoplazie viscerală, anamneză, examenul clinic și investigațiile efectuate nu au ridicat această suspiciune. După excizia tumorală în clinica de chirurgie plastică, pacientul a fost îndrumat către un serviciu de medicină internă pentru completarea investigațiilor.

De subliniat în cazul pacientului nostru este localizarea rară a tumorii la nivel palmar și coexistența infecției virale cu tulpină 16 cu risc oncogen crescut, totuși rolul carcinogenic al tulpinei 16 HPV în dezvoltarea cancerelor cutanate rămânând încă neelucidat. Fără complicații post-operatorii, motricitatea a fost recuperată în totalitate; flap-ul/lamboul s-a integrat bine, deși pediculul a trecut printr-un spațiu îngust dintre cele 2 degete; fără modificări de culoare în timpul mișcărilor mâinii. Fără recidivă locală pe perioada follow-up-ului de 6 luni.

## Bibliografie/Bibliography

1. Cox NH, Eedy DJ, Morton CA. Guidelines for management of Bowen's disease. *Br J Dermatol* 1999; **141**: 633-41.
2. Eedy DJ, Gavin AT. Thirteen-year retrospective study of Bowen's disease in Northern Ireland. *Br J Dermatol* 1987; **117**: 715-20.
3. Anonymous. Management of Bowen's disease of the skin. *Drug Ther Bull* 2004; **42**:13-16.

cutaneous cancers remains unclear. Without any postoperative complications the patient's hand motricity was completely recovered; the flap was well integrated even though it passed through a narrow space between the 2 fingers, also the flap didn't have any color changes during hand movements. The patient didn't have any local relapse during the 6 months follow-up.

4. Bowen JT. Precancerous dermatoses: a study of two cases of chronic atypical epithelial proliferation. *J Cutan Dis* 1912; 30: 241-55.
5. Lee M-M, Wick MM. Bowen's disease. *CA Cancer J Clin* 1990; 40: 237-42.
6. Bordea C, Wojnarowska F, Millard PR et al. Skin cancers in renal-transplant recipients occur more frequently than previously recognized in a temperate climate. *Transplantation* 2004; 77: 574-99.
7. Griffiths CEM. The British Association of Dermatologists guidelines for the management of the skin disease. *Br J Dermatol* 1999, 141: 396-7.
8. Cox NH, Williams HC. The British Association of Dermatologists therapeutic guidelines: can we AGREE? *Br J Dermatol* 2003, 148: 621-5.
9. Arlette JP. Treatment of Bowen's disease and erythroplasia of Queirat. *Br J Dermatol* 2003; 149 (Suppl 66): 43-7.
10. Kossard S, Rosen R. Cutaneous Bowen's disease. An analysis of 1001 cases according to age, sex and site. *J Am Acad Dermatol* 1992, 27: 406-410.
11. Cox NH, DJ Eedy and CA Morton. Guidelines for management of Bowen's disease: 2006 update. *Br J Dermatol* 2007, 156, pp 11-21
12. Marcheza P, Fazio VW, Oliart S et al. Perianal Bowen's disease: a clinicopathological study of 47 patients. *Dis Colon Rectum* 1997; 40: 1286-93.

Conflict de interese  
NEDECLARATE

Conflict of interest  
NONE DECLARED

*Adresa de corespondență:* Delia Botezatu, Denisa Mădălina Urziceanu  
Spitalul Clinic "Prof. Dr. Victor Babeș",  
București – Șos. Mihai Bravu nr 281  
delia\_botezatu@ymail.com; denisa89\_u@yahoo.com

*Correspondance address:* Delia Botezatu, Denisa-Mădălina Urziceanu  
Clinical Hospital "Prof. Dr Victor Babeș",  
Bucharest – Mihai Bravu street, no 281  
delia\_botezatu@ymail.com; denisa89\_u@yahoo.com