

BOALA FORDYCE. CAZ CLINIC

FORDYCE DISEASE. CLINICAL CASE

V. NEAMȚU*, GABRIELA COMAN*, MIOARA GRIGORE*, IRINA DIMA*, M.G. RUSSU*, M. ALECU**,**

Rezumat

Boala Fordyce este o afecțiune foarte răspândită dar cu evoluție lungă, asimptomatică ce poate produce pacientului disconfort psihic și estetic. Simptomatologia clinică este ușor de recunoscut, iar diagnosticul diferențial se face cu puține afecțiuni, în principal cu adenoamele sebacee și vegetațiile veneriene în cazul localizării genitale. Mecanismul patogen ce duce la apariția acestor glande sebacee ectopice nu este cunoscut dar este important de menționat că aceste glande sebacee nu sunt asociate foliculului pilos. Evoluția bolii este benignă iar tratamentul atunci când se impune este tratamentul ablativ.

Prezentăm cazul unui tânăr care a prezentat această afecțiune din copilărie și care a refuzat orice tratament preferând consilierea.

Cuvinte cheie: boala Fordyce, aspecte clinice, aspecte histopatologice.

Intrat în redacție: 7.06.2014

Acceptat: 7.08.2014

Summary

Fordyce Disease is a very common condition but with long asymptomatic evolution that can cause psychological and aesthetic discomfort. Clinical symptomatology is easily recognizable, and the differential diagnosis is made with few ailments, mainly with sebaceous adenomas and genital warts in the case of genital localisation. Pathogenic mechanism leading to the occurrence of these ectopic sebaceous glands is not known but it is important to note that these sebaceous glands are not associated with hair follicles. The evolution of the disease is benign and the treatment, when is required is surgical ablation.

We present the case of a young man who presented this condition since childhood and who refused any treatment preferring counseling.

Keywords: Fordyce's disease, clinical aspects, histopathological aspects.

Received: 7.06.2014

Accepted: 7.08.2014

O definiție simplă consideră boala Fordyce (Fordyce granule, Fordyce spots) o afecțiune care constă în prezența de glande sebacee ectopice pe mucoasa buzelor, gingiilor, fața internă a obrazilor și care apar ca mici granule (milia) alb gălbui. [1].

Prima descriere a fost făcută de medicul dermatolog american J.A.Fordyce în 1996. El a descris aceste granule alb gălbui în zona vermiculară a buzelor, pe mucoasa orală dar și pe mucoasa genitală [2].

A simple definition considers the Fordyce disease (Fordyce granules, Fordyce spots) an affection which is based on the presence of ectopic sebaceous glands on the mucosa of the lips and gums, the inside of the cheeks, which appear as small granules (milia) in a white to yellowish shade [1].

The first description was made by American dermatologist J.A. Fordyce in 1996. He described these white-yellowish granules in the vermicular

* Spitalul Clinic de Boli Infecțioase și Tropicale Dr. Victor Babeș, București.
Clinical Hospital for Infectious and Tropical Diseases Dr. Victor Babeș, Bucharest.

** Universitatea Titu Maiorescu, Facultatea de Medicină, București.
Titu Maiorescu University, Faculty of Medicine, Bucharest.

În prezent se consideră că boala Fordyce reprezintă o anomalie legată de glandele sebacee care apar ectopic la nivelul mucoasei bucale sau genitale. La mucoasa genitală au fost denumite gladele lui Tyson. Mai rar glandele sebacee ectopice se pot întâlni și la nivelul ochiului (glande meibomiene) sau la nivelul areolei mamare fiind denumite tuberculi Mongomeri [3].

Examinarea histologică a granulelor Fordyce evidențiază faptul că aceste glande sunt formate din glande sebacee similare cu glandele sebacee din derm, sunt uni sau pluri lobate, dar aceste glande nu sunt asociate foliculului pilos (glande sebacee libere) iar canalul excretor este înfundat sau absent necomunicând cu suprafața epitelului.[5]. Localizarea acestor glande este în mare parte la nivelul dermului superficial iar proliferarea lor ar produce o ridicare circumscrișă a epidermului care este vizibilă pe suprafața acestuia sub forma unei mici granule gălbui albicioase.

Clinic, boala Fordyce se manifestă prin prezența unor mici papule de 1-2 mm cu o colorație gălbui albicioase, cu o consistență relativ crescută. Atunci când aceste mici papule sunt mai mari și sunt foarte dese (zeci și chiar sute) pot realiza aspectul unor mici placarde.

În cazul localizării bucale leziunile se întâlnesc frecvent, în special pe mucoasa obrazilor în cele mai multe cazuri bilateral, simetric, dar și la nivelul regiunii vermiculare a buzei superioare. Leziunile se întâlnesc rar în regiunea amigdaliană sau în zona faringiană [5].

La nivel genital granulele Fordyce prezintă același aspect de mică proeminență gălbui albicioasă cu diametru de 2-3 mm situate pe labiile mici sau penian în zona coroanei glandului. Leziunile sunt asimptomatice. Prezența granulelor Fordyce nu este asociată cu alte boli dermatologice sau genetice [5]. În cazul localizării genitale prezența granulelor Fordyce nu este legată de activitatea sexuală.

Evoluția este benignă, leziunile apar în copilărie, persistă sau pot să apară leziuni noi aproape toată viața [6,7].

Caz clinic

Prezentăm cazul unui pacient de 26 ani care la examenul dermatologic a evidențiat prezența unor papule de 1-3 mm, cu colorație gălbui

area of the lips, on the oral mucosa as well on the genital mucosa [2].

Today it is considered that Fordyce disease represents an anomaly linked to the sebaceous glands which appear in an ectopic fashion at the oral or genital mucosa level. In the case of the genital mucosa appearance they have been named Tyson's glands. In more rare situations, the ectopic sebaceous glands can be found at eye level (meibomien glands) or in the mammary areola area by the name of Montgomery tubercles [3].

The histological examination of the Fordyce granules outlines that these glands are formed from sebaceous glands, similar to the sebaceous glands in the derma, either singular or multi lobed, however these are not associated with the hair follicle (free sebaceous glands) and the excreting canal is either blocked or absent not communicating with the surface of the epithelia [5]. The location of these glands is mostly on the superficial derma level and their proliferation produces a certain elevation of the epidermal layer which is visible on its surface as a small white-yellowish granule.

Clinically the Fordyce disease presents some small papules around 1-2 mm in size with a yellow-white color, with a rather increased consistency. When these small papules are larger, in both size and number, (up to tens or even hundreds) can achieve the aspect of small placards.

In the case of the oral located lesions, these are found frequently, especially on the cheeks mucosa in most cases present on both sides, symmetrically, also in the vermicular region of the upper lip. The lesions are rarely present in the amygdala region or the pharyngeal area [5].

In the genital area the Fordyce granules present the same small prominence white-yellowish visual aspect with a 2-3 mm size located on the smaller labia or at a penial level in the crown part of the gland. The lesions are asymptomatic. The presence of the Fordyce granules is not associated with other dermatological or genetic diseases [5]. In the genital localization the presence of the Fordyce granules is not connected to sexual activity.

Evolution is benign, lesions showing up in childhood, which may persist or have new ones appear over time [6,7].

Clinical Case

We present the case of a 26 year old patient who in the course of a dermatology examination

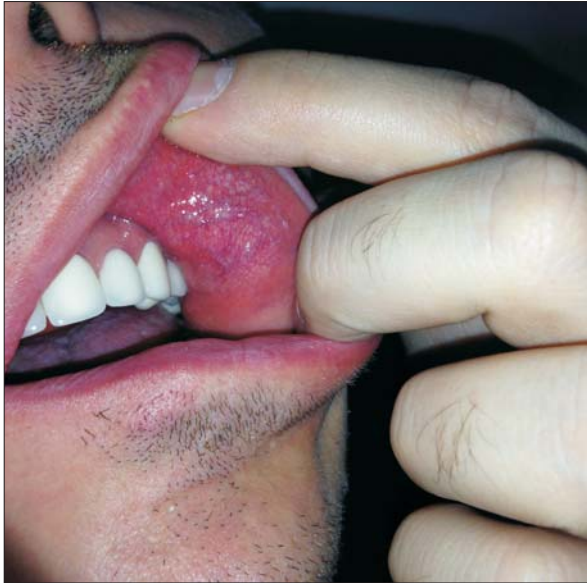

Fig. 1. Granule gălbui albicioase pe mucoasa obrazului stâng
Fig. 1. White to yellowish small granules on the left cheek mucosa

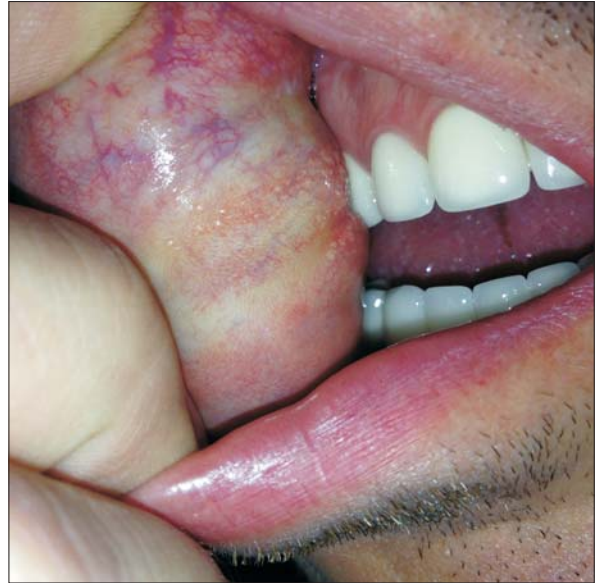

Fig. 2. Granule gălbui albicioase pe mucoasa obrazului drept
Fig. 2. White to yellowish on the right cheek mucosa

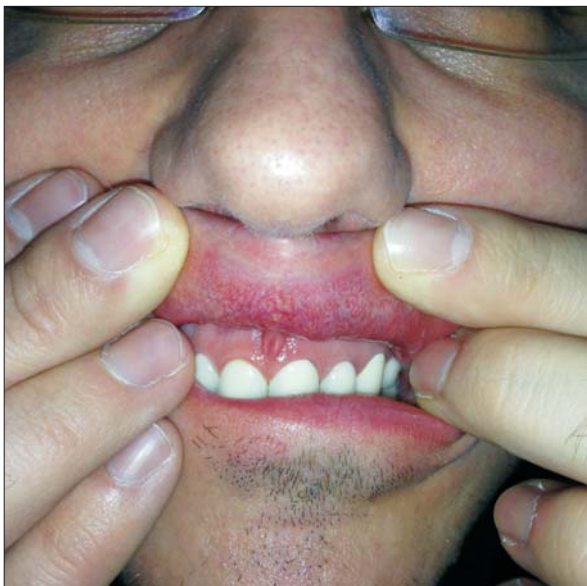


Fig. 3. Granule alb gălbui pe mucoasa buzei superioare
Fig. 3. White to yellowish on the superior lip mucosa

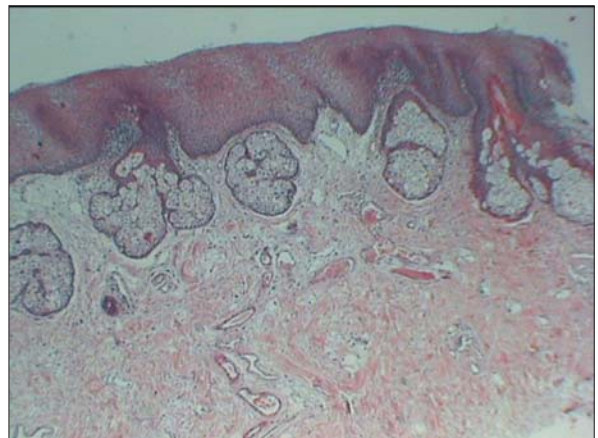


Fig. 4. Lobul matur de glandă sebacee. O glandă cu duct înfundat. 4X, HE
Fig. 4. Sebaceous gland mature lobe. Gland with blocked secretory canal. 4X, HE

albicioasă, situate pe mucoasa feței interne a obrazului drept pe o suprafață de aproximativ 4 cm² și la nivelul buzei superioare în special în zona vermiculară. Pe fața internă a obrazului stâng prezintă aceleași leziuni dar pe o suprafață

pointed out to the presence of some papules 1-3 mm in size, showing a yellow to white color, located on the inner right cheek mucosa on a 4cm² area, well as the upper lip, especially in the vermicular area. On the inner left cheek he presents

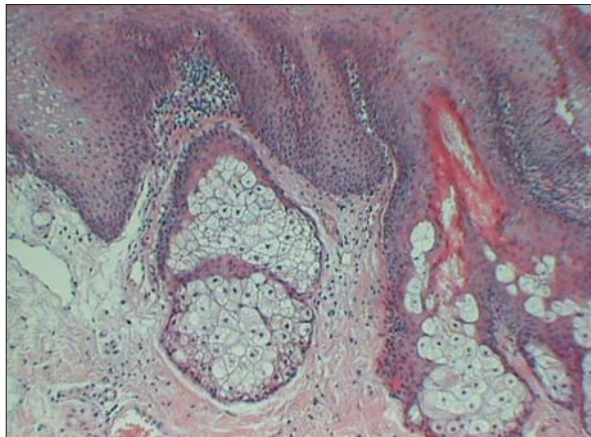


Fig. 5. Detaliu glandă sebacee cu duct înfundat. 10X, HE
Fig. 5. Detail, gland with blocked canal. 10X, HE

de 2-3 cm². În zona genitală nu s-au evidențiat leziuni.

Leziunile au apărut în jurul vârstei de 12 ani și au progresat până la aspectul actual. Pacientul nu prezintă semne subiective iar prezentarea la examenul dermatologic a fost făcută la indicațiile medicului stomatolog.

Se practică la solicitarea pacientului examenul histopatologic din o zonă cu papule gălbui albicioase de pe fața internă a obrazului drept. Rezultatul examenului histopatologic: epiteliiu cu zone de acantoză și numeroase celule veziculizate. În dermul superficial hiperplazie de glande sebacee, neasociate foliculului pilos situate în vecinătatea joncțiunii epidermale.

Discuții

Așa cum este definită, boala Fordyce constă în prezența de glande sebacee ectopice care nu sunt asociate firului de păr.

Celulele glandulare sunt parțial funcționale dar sebumul nu poate fi eliminat datorită absenței sau înfundării canalului excretor.

S-au evidențiat cazuri când glandele au prezentat canal excretor care ajunge la suprafața epiteliului dar nu este asociat foliculului pilos. Nu s-au semnalat modificări histologice ale celulelor glandulare din granulele Fordyce comparativ cu celulele glandelor sebacee asociate foliculului pilos.

Cauza apariției acestor glande ectopice nu este cunoscută și nu s-au putut face asocieri între apariția acestor glande și afecțiuni virale, bacteriene sau alte tipuri de afecțiuni. În cazul localizării genitale este clar că nu există o

the same lesions but in a smaller area, 2-3cm². There were no lesions present in the genital area.

The lesions appeared around the age of 12 and have progressed until the present day. The patient does not present any subjective signs and the indication towards the dermatology exam came from his dentist.

Under the patient's request, a histopathological exam is conducted from an area with yellow-white coloring from the inner right cheek.

Result of the histopathological examination: epithelia with acantosis area and numerous vacuolised cells. In the superficial dermis sebaceous glands hyperplasia non associated with hair follicle situated in the epidermal junction area.

Discussions

As per its definition, the Fordyce disease is based on the presence of ectopic sebaceous glands which are not associated with the hair strand (follicle).

The glandular cells are partially functional but the sebum cannot be eliminated due to the absence or blocking of the excretory canal.

There have been cases where the glands had presented an excretory canal that leads to the epithelial surface but does not associate to the hair follicle. There have been no notifications of any change in the histological make-up of the glandular cells from the Fordyce granules compared to the sebaceous gland cells associated to the hair follicle.

The cause behind the apparition of the ectopic glands is not known and an association between these glands, viral affections, bacterial or

transmitere pe cale sexuală. Clinic leziunile din boala Fordyce trebuie deosebite de hiperplazia sebacee (papule gălbui de obicei la nivelul feței (tumoră sdolitară, rară), rar pe trunchi care prezintă o adâncitură care corespunde cu ostiumul folicular, ca și de adenomul sebaceu (tumoră unică rară situată la nivelul capului și gâtului).

Frecvența mare de apariție a acestor glande ectopice, în jur de 80% din populație, când se consideră și prezența câtorva granule, a făcut să se considere că aceste glande ar fi, fie variante anatomice, fie adenoame sebacee. În prezent se consideră că aceste glande sunt glande ectopice, care nu sunt asociate foliculului pilos [8].

Glandele ectopice din boala Fordyce, chiar dacă sunt parțial funcționale și chiar dacă în cazuri rare prezintă un canal înfundat care se poate deschide la suprafața epitelului se deosebesc de glandele sebacee din acnea vulgară, unde aceste glande sunt asociate unui folicul pilos iar astuparea canalului excretor se face în urma unor procese patologice.

Boala Fordyce trebuie delimitată de boala Fox-Fordyce. Chiar dacă aspectul clinic și histopatologic este diferit, asemănarea de nume poate crea confuzii. În boala Fox-Fordyce există o înfundare a canalului secretor al glandei apocrine cu un dop de keratină. Clinic apar mici papule perifoliculare ușor pigmentare situate în axilă, în zona anogenitală și perianală. Uneori leziunile sunt pruriginoase [9].

Evoluția bolii Fordyce este benignă, pacienții neavând niciun simptom.

În cele mai multe cazuri nu este nevoie de tratament. Se poate face, din considerente estetice, cel mai frecvent se utilizează excizia prin intermediul laserului CO₂ sau aplicarea de geluri orale cu tretionin sau acid tricloracetic [4,10].

Concluzii

În cazul pacientului prezentat, acesta avea leziuni cu extindere moderată, fără leziuni genitale în momentul examinării, fără acuze subiective, cu extindere lentă.

Pacientul a refuzat orice tip de tratament și a preferat consilierea sub forma unei discuții despre această afecțiune.

other types of affections could not be made. In the case of the genital localization it is clear that there is not a sexual transmission involved.

Clinically Fordyce diseases lesions must be distinguished by sebaceous hyperplasia (yellow papules usually at the face level, rarely on trunk) that presents a gape corresponding with follicle ostium, as by the sebaceous adenoma (unique rare tumour situated on head or neck).

The high occurring frequency of these ectopic glands, around 80% of the population, when even a few granules are taken into account, has led to belief that these glands could be either anatomical variations or sebaceous adenomas. In present day it is considered that these glands are ectopic glands, which are not associated to the hair follicle [8].

The ectopic glands in Fordyce disease, even if partly functional and even if in some rare cases they present a blocked canal which may open to the surface of the epithelia it distinguishes from the sebaceous glands in vulgar acne, where these glands are associated to a hair follicle and the blocking the of excretory canal takes place due to certain pathological processes.

The Fordyce disease must be delimited from the Fox-Fordyce disease. Even if the clinical and histopathological aspect is different, the name resemblance may lead to confusion. In the Fox-Fordyce disease there is a clogging of the secretory canal of the apocrine gland by means of a keratin plug. From a clinical viewpoint, small perifollicular papules appear, they are slightly pigmented in the armpit region, also in the anogenital and perianal area. Sometimes the lesions present itching [9].

The evolution of Fordyce disease is benign, patients not having any symptoms.

In most cases, treatment is not needed. It can be provided for aesthetic reasons, and most frequently excision is utilized using a CO₂ laser or the application of oral gels containing tretionin or tricloracetic acid [4,10].

Conclusions

In the case of the presented patient, there are lesions with moderate expansion present, without genital lesions at the moment of the examination, with no subjective accusations, with a slow expansion. The patient refused any sort of treatment and preferred counseling under the form of discussion regarding this affection.

Bibliografie/Bibliography

1. Dorland's Illustrated Medical Dictionary 30th Edition. Elsevier 2003.
2. Fordyce J.A. A peculiar affection of mercurious membrane of the lips and oral cavity. J. Cutan. Dis., 1996, 14, 413-419.
3. Allen C.M., Camisa C. Oral Diseases, Dermatology, Edited by J.L. Bologna, J.L. Jorizzo, R.P. Papini, 2008, 71, 3037.
4. Ahmed TSS, Priore J.T, Seykora J.T., Tumor of appendages. Lever's Histopathology of the Skin, 10th Edition, Philadelphia, 2009, 872-873.
5. Dreher A., Grails G. Fordyce spot. A little regarded finding in the area of the lip pigmentation and mouth mucosa. Laryngorhinootologie, 1995, 74(6), 390-392.
6. Ji Hyun Lee, Ji Hae Lee, Na Hyun Kwon, et al. Clinicopathologic manifestation of patient with Fordyce's spots. Ann.Dermatol. 2012, 24, (1), 103-106.
7. Gorsky M., Buchner A., Fundoianu-Dayana D., Cohen C. Fordyce's granule in the oral mucosa of adult Israeli Jews Community. Dent.Oral Epidemiol. 1986, m14(4), 231-232.
8. Monteil R.A. Fordyce's spot: disease heterotopia or adenoma?. Histology and ultrastructural study. J. Biol. Buccale, 1981, 9(2), 109-128.
9. Miller J.L., Hurtley H.J. Disease of eccrine and apocrine sweat glands in Dermatology. Second Ed. Editors Bologna J.L., Jorizzo J.L., Papini R.P, Mosby/Elsevier, 2009, 40, 547.
10. Ocampo-Candiani J., Villarreal-Rodriguez A, Quinones-Fernandez A.G. et al, Treatment of Fordyce spots with CO₂/laser In Dermatology Surgery, 2003, 29, (8), 867-871.

Conflict de interese
NEDECLARATE

Conflict of interest
NONE DECLARED

Adresa de corespondență: alecu.mihail@gmail.com

Correspondance address: alecu.mihail@gmail.com