

BOALA DARIER: CONSIDERAȚII ETIOPATOGENICE, ANATOMO-CLINICE ȘI DE DIAGNOSTIC DIFERENȚIAL

DARIER'S DISEASE: ETIOPATHOGENIC, ANATOMO-CLINICAL AND DIFFERENTIAL DIAGNOSIS CONSIDERATIONS

MIHAELA ANCA POPESCU*, DIACONU JUSTIN-DUMITRU*, SILVIA VASILE*,
MIOARA GRIGORE**, VASILE CRISTIAN***

Rezumat

Boala Darier-White, cunoscută și sub denumirea de (dis)keratoză foliculară, reprezintă o genodermatoză rară, cu transmitere autosomal dominantă, descrisă pentru prima oară în 1889, atât de Ferdinand-Jean Darier, cât și de către J.C. White, acesta din urmă semnalând și agregarea familială a afecțiunii^[1,2,3,4]. De-a lungul timpului au existat numeroase ipoteze în privința etiologiei bolii, însă în prezent se consideră că aceasta este cauzată de producerea unor mutații la nivelul genei ATP2A2, ce codifică ATP-aza Ca²⁺-dependentă a reticulului sarco/endoplasmatic (SERCA2), rezultând tulburări ale transportului intracelular al calciului și semnalizării calciu-dependente^[1,2,4].

Debutul keratozei foliculare se produce cel mai frecvent în primele două decade de viață, fără o distribuție preferențială pe sexe sau grupuri etnice^[1,2,4]. Afecțiunea este caracterizată clinic prin apariția de papule keratozice foliculare grăsoase galben-maronii, ce tind să se grupeze în plăci și placarde imprecis delimitate, cu distribuție simetrică specifică în regiunile seboreice^[1,2,4,5]; aproximativ 80% dintre pacienți prezintă leziuni localizate la nivelul pliurilor (axilar, submamar, inghino-perineal), ce pot evolua înspre forme vegetante, cu miros fetid^[6,7]. Aceste manifestări pot fi însoțite de modificări unghiale

Summary

Darier-White disease, also known as (dys)keratosis follicularis, represents a rare, autosomal dominantly transmitted genodermatosis, which was first described in 1889, both by Ferdinand-Jean Darier, as well as by J.C. White, the latter also pointing out the familial aggregation of the disease^[1,2,3,4]. Throughout time there have been numerous hypotheses regarding the etiology of the disease, but nowadays it is considered that it is caused by mutations in the ATP2A2 gene, encoding the sarco/endoplasmic reticulum Ca²⁺ adenosine triphosphatase isoform 2 (SERCA2), resulting in disturbances of the intracellular transport of calcium, and of the calcium-signaling pathway^[1,2,4].

The onset of keratosis follicularis occurs most commonly during the first two decades of life, without a gender or ethnicity-related preferential distribution^[1,2,4]. The disease is clinically characterized by the appearance of greasy yellow-brown keratotic follicular papules, that tend to coalesce into imprecisely defined plaques, with a specific symmetrical distribution in seborrheic areas^[1,2,4,5]; approximately 80% of patients present lesions located in the flexures (axillary, submammary, inguino-perineal), which can evolve into malodorous vegetant forms^[6,7]. These manifestations may be accompanied by typical nail

* Spitalul Clinic de Boli Infecțioase și Tropicale "Dr. Victor Babeș" București, Secția Clinică Dermatologie.

The Clinical Hospital of Infectious and Tropical Diseases "Victor Babeș" Bucharest, Department of Dermatology.

** Spitalul Clinic de Boli Infecțioase și Tropicale "Dr. Victor Babeș" București, Secția de Anatomie Patologică.

The Clinical Hospital of Infectious and Tropical Diseases "Victor Babeș" Bucharest, Department of Histopathology.

*** Spitalul Clinic de Urgență "Sfântul Ioan" București, Secția de Radiologie.

The Emergency Clinical Hospital "Sfântul Ioan" Bucharest, Department of Radiology.

tipice, papule keratozice localizate la nivelul fețelor dorsale ale mâinilor și picioarelor, hiperkeratoză punctată palmo-plantară, precum și leziuni mucoase^[1,2,4,6].

Evoluția bolii Darier este cronică, recidivantă, deși s-a constatat posibilitatea ameliorării manifestărilor clinice odată cu înaintarea în vârstă^[7]. Tratamentul prezintă un caracter paliativ, incluzând metode de profilaxie (fotoprotecție, emoliente, anti-inflamatoare și antiseptice locale), terapia medicamentoasă topică și sistemică (retinoizi aromatici, corticoizi, 5-fluorouracil), precum și multiple alternative chirurgicale (dermabraziune, electroterapie, tratament laser, terapie fotodinamică, excizie chirurgicală)^[1,2,4].

În cadrul lucrării de față prezentăm cazul unei paciente în vârstă de 37 de ani, cu un grad minim de retard mental, cunoscută cu afecțiuni asociate din sfera endocrinologică, care a solicitat internarea în clinica noastră în urma apariției unor leziuni papulare pruriginoase, hiperpigmentate, de culoare maroniu-negricioasă, debutate în urmă cu circa 13 ani, inițial axilar, extinse ulterior și la nivelul extremității cefalice, toracelui și regiunii genitale. În urma efectuării anamnezei și examenului clinic obiectiv a fost ridicată suspiciunea de acanthosis nigricans tipul 2, apărut în contextul tulburărilor endocrine asociate, însă examenul histopatologic al materialului biptic prelevat de la bolnavă a stabilit diagnosticul de certitudine – boala Darier.

Cuvinte cheie: boala Darier, keratoză foliculară, genodermatoze, acanthosis nigricans.

Intrat în redacție: 4.11.2013

Acceptat: 12.12.2013

changes, keratotic papules located on the dorsa of the hands and feet, palmo-plantar punctuated hyperkeratosis, as well as mucosal lesions^[1,2,4,6].

The evolution of Darier disease is chronic, recurrent, although the possibility of improving the clinical manifestations with age has been observed^[7]. The treatment presents a palliative character, including prevention methods (photoprotection, emollients, local anti-inflammatory and antiseptic agents), topical and systemic medical therapy (aromatic retinoids, corticosteroids, 5-fluorouracil), and also multiple surgical alternatives (dermabrasion, electrotherapy, laser treatment, photodynamic therapy, surgical excision)^[1,2,4].

In the current paper we present the case of a 37-year-old female patient with a minimum degree of mental retardation, known to suffer from endocrine associated conditions, who requested admission into our clinic after the appearance of pruritic, hyperpigmented, brown-blackish, papular lesions, with an onset about 13 years ago, initially axillary and subsequently extended onto the cephalic extremity, thorax and genital area. Following the anamnesis and clinical exam, the suspicion of type 2 acanthosis nigricans - occurred in the context of the endocrine associated conditions, was raised, but the histopathological exam of the biopsy material taken from the patient established the certainty diagnosis – Darier's disease.

Keywords: Darier's disease, keratosis follicularis, genodermatoses, acanthosis nigricans.

Received: 4.11.2013

Accepted: 12.12.2013

Introducere

Boala Darier reprezintă o dermatoză diskeratozică acantolică ereditară caracterizată prin tulburări de keratinizare cauzate de mutații ale genei ATP2A2 transmise autosomal dominant, cu o penetranță estimată la peste 95%, deși expresivitatea genică este variabilă^[1,2,4,6,8]. Totuși, în literatura de specialitate au fost raportate și cazuri sporadice de keratoză foliculară, într-un grup de studiu remarcându-se lipsa antecedentelor heredocolaterale la 47% dintre pacienți^[1,4]. În astfel de situații se consideră fie că bolnavii prezintă mutații spontane, fie că rudele acestora ar fi putut suferi de forme ușoare de boală, ce au fost neglijate sau nerecunoscute clinic^[4].

La nivel mondial, s-a estimat o **prevalență** a afecțiunii de circa 1:55.000, variind de la 1 caz la 26.300 de locuitori în Slovenia sau 1 caz la 30-35.000 de locuitori în nordul Angliei și Scoția, până la 1 caz la 100.000 de locuitori în

Introduction

Darier's disease represents a hereditary acantholytic dyskeratotic dermatosis, characterized by keratinization disorders caused by autosomal dominantly transmitted mutations in the ATP2A2 gene, with a penetrance estimated at over 95%, although gene expressivity is variable^[1,2,4,6,8]. However, sporadic cases have been reported in the specialty literature, one study group pointing out the lack of a positive family history in 47% of patients^[1,4]. In such cases, it is considered either that the patients develop spontaneous mutations, or that their family members have suffered from mild disease forms, which have been neglected or clinically unrecognized^[4].

Worldwide, the **prevalence** of the disease has been estimated at about 1:55.000, ranging 1 case in 26.300 inhabitants in Slovenia and 1 case in 30-35.000 inhabitants in northern England and Scotland, to 1 case per 100.000 inhabitants in

Danemarca, cu o distribuție egală pe sexe și grupuri etnice [1,2,4,8,10].

Debutul afecțiunii se produce în mod uzual în primele două decade de viață, cel mai frecvent între 6-20 de ani și în mod tipic în preajma adolescenței, deși în literatura de specialitate au fost raportate atât apariția timpurie a primelor manifestări ale bolii, la vârsta de 4 ani, cât și cazuri cu debut la vârste înaintate, chiar la 70 de ani [4,8].

Printre **factorii de risc**, ce pot exacerba keratoza foliculară, sunt incluși: expunerea la radiații ultraviolete, îndeosebi de tip UVB, căldura și umiditatea, transpirația, infecții, agenți medicamentoși (litium, corticoizi orali), traumatisme mecanice, precum și factori hormonal, uneori fiind raportată agravarea bolii în relație cu ciclul menstrual [2,4].

De-a lungul timpului au existat variate ipoteze privind **etiopatogenia** afecțiunii, Darier (1889) incriminând un *parazit protozoar* din genul *Psorospermium*, în timp ce Peck (1938) a considerat că boala ar fi produsă de o *deficiență a vitaminei A* [11].

Prima mențiune cu privire la agregarea familială a afecțiunii a fost făcută de către J.C. White, în urma remarcării apariției bolii la 2 membri ai aceleiași familii – mamă și fiică, iar primul caz catalogat drept keratoză foliculară congenitală a fost diagnosticat în urma efectuării unei biopsii cutanate la un copil cu antecedente heredocolaterale de boală Darier prezente la cel puțin 3 generații precedente acestuia [4,9]. Ulterior, odată cu identificarea localizării genei responsabile la nivelul benzii cromozomale 12q23-q24.1 (1993), a fost demonstrată apartenența keratozei foliculare la grupul *genodermatozelor* [2,4].

În perioada 1993-1998 au fost realizate multiple studii vizând cartografierea genetică a bolii Darier, prin intermediul fiecăruia obținându-se restrângerea dimensiunii locusului ce conține gena bolii Darier (DAR), astfel încât, în 1998, Ikeda și colaboratorii au restrâns acest locus la un interval de 3.3 megabaze (Mb) de la nivelul cromozomului 12 [10,12]. Tot în 1998, Monk și colaboratorii au construit un fragment cromozomal artificial suprapus parțial, cu continuitate exactă de secvență ("contig"), derivat-P1, cu dimensiunea de 2.4 Mb, conținând regiunea

Denmark, with an equal gender and ethnic group distribution [1,2,4,8,10].

Onset of the disease typically occurs within the first two decades of life, most commonly between 6-20 years, and typically around adolescence, although the early appearance of the first symptoms, at the age of 4, as well as cases with an onset in older ages, even at 70 years, have been reported in the specialty literature [4,8].

Among the **risk factors** that exacerbate keratosis follicularis, the following are included: exposure to ultraviolet radiation, particularly UVB, heat and humidity, sweating, infection, pharmacologic agents (lithium, oral corticosteroids), mechanical injuries, as well as hormonal factors, aggravation of the disease in relation to the menstrual cycle having been reported [2,4].

Throughout time there have been various hypotheses concerning the **etiopathogenesis** of the disease, Darier (1889) incriminating a *parasitic protozoa* of the *Psorospermium* genus, while Peck (1938) considered that the disorder could be caused by a *vitamin A deficiency* [11].

The first mention of the disease's familial aggregation was made by J.C. White, following observation of the disorder's occurrence among 2 members of the same family – mother and daughter, and the first case classified as congenital keratosis follicularis was diagnosed after performing a skin biopsy from a child with a family history of Darier disease in at least three previous generations [4,9]. Subsequently, along with the identification of the responsible gene's location in the 12q23-q24.1 chromosomal band, the affiliation of keratosis follicularis to the *genodermatoses* group has been proven (1993) [2,4].

During the 1993-1998 period, multiple studies regarding Darier's disease gene mapping have been conducted, each of them narrowing down the size of the locus containing Darier's disease gene (DAR), so that, in 1998, Ikeda et al had confined the locus to a 3.3 megabase (Mb) interval on chromosome 12 [10,12]. Also in 1998, Monk et al have constructed a 2.4 Mb, P1-derived, artificial, partially overlapped chromosome fragment with an exact continuity sequence

cromozomului 12 candidată pentru gena DAR (12q23-q24.1) [10,13].

În 1999, Sakuntabhai și colaboratorii au identificat 12 gene situate în intervalul respectiv, iar în urma screening-ului acestora, s-a constatat prezența unor mutații la nivelul genei ATP2A2, ce codifică ATP-aza calciu-dependentă a reticulului sarco-endoplasmatic (SERCA2 – Sarco/Endoplasmic Reticulum Ca²⁺-ATPase type 2 isoform), o pompă ionică aparținând familiei ATP-azelor calciu-dependente de tip P, cu rol în menținerea unei concentrații scăzute a calciului intracelular [1,2,10,14]. Gena ATP2A2 se întinde pe o suprafață de 76 kilobaze (kb), este organizată în 21 de exoni și codifică un transcript de 4.4 kb ce îmbină 3 izoforme, după cum urmează: SERCA2a, exprimată la nivelul musculaturii cardiace și mușchilor scheletici cu contracție lentă, respectiv SERCA2b și SERCA2c, care prezintă o expresie ubicuitară, deși s-a remarcat predilecția epidermică a SERCA2b, precum și prezența acesteia la nivel cerebral [1,2]. Pompa SERCA2 catalizează hidroliza ATP cuplată cu translocarea a 2 ioni de Ca²⁺ din citosol în lumenul reticulului endoplasmatic, astfel încât s-a ajuns la concluzia că mutațiile genei ATP2A2 ar conduce la tulburări în semnalizarea calciu-dependentă ce reglează adeziunea intercelulară și diferențierea epidermului, iar aceste modificări au fost considerate responsabile pentru producerea keratozei foliculare [1,2,4,10,14].

În urma asocierii descoperirilor lui Sakuntabhai și colab. cu informațiile legate de identificarea precedentă a numeroase gene cu rol în integritatea structurală cutanată, ce au fost incriminate în apariția unor afecțiuni precum epidermoliza buloasă, hiperkeratoza epidermolitică, ihtioza buloasă Siemens, keratoderma palmoplantară sau pahionichia congenitală, Peacocke și Christiano (1999) au subliniat faptul că tulburările produse în semnalizarea intercelulară ar deține o deosebită importanță în diferențierea epidermică, susținând astfel ipoteza rolului jucat de mutațiile genei ATP2A2 în producerea bolii Darier [10,15].

În urma unui studiu realizat pe un grup compus din 19 familii afectate și 6 cazuri sporadice de keratoză foliculară, Sakuntabhai și colaboratorii (1999) au identificat ulterior încă 24 de mutații adiționale ale genei ATP2A2, mai mult

(“contig”), spanning the DAR candidate region on chromosome 12 (12q23-q24.1) [10,13].

In 1999, Sakuntabhai et al have identified 12 genes within that interval, and after having screened them, the presence of mutations was found in the ATP2A2 gene, which encodes the Sarco/Endoplasmic Reticulum Ca²⁺-ATPase type 2 isoform (SERCA2), an ion pump belonging to the P-type calcium ATPase family, that plays a role in maintaining a low intracellular calcium concentration [1,2,10,14]. ATP2A2 gene spans an area of 76 kilobases (kb), is organized into 21 exons, and encodes a 4.4 kb transcript, which is spliced into three isoforms, as follows: SERCA2a, expressed in cardiac muscle and slow-twitch skeletal muscles, respectively SERCA2b and SERCA2c, that present an ubiquitous expression, although the epidermal propensity of SERCA2b has been remarked, as well as its presence in the brain [1,2]. SERCA2 catalyzes the hydrolysis of ATP coupled with the translocation of 2 Ca²⁺ ions from the cytosol into the lumen of the endoplasmic reticulum; thereby, it was concluded that mutations in the ATP2A2 gene would lead to alterations of the calcium-signaling pathway, which regulates intercellular adhesion and epidermal differentiation, and these modifications were considered responsible for the appearance of keratosis follicularis [1,2,4,10,14].

Following the association of the findings made by Sakuntabhai et al with information about previous identification of numerous genes involved in the structural integrity of the skin, which have been incriminated in the occurrence of disorders such as epidermolysis bullosa, epidermolytic hyperkeratosis, ichthyosis bullosa of Siemens, palmoplantar keratoderma or pachyonychia congenita, Peacocke and Christiano (1999) pointed out that alterations produced in intercellular signaling hold a great importance in epidermal differentiation, therefore supporting the hypothesis of the role that the ATP2A2 gene plays in the occurrence of Darier’s disease [10,15].

Through a study conducted on a group of 19 affected families and 6 sporadic cases of keratosis follicularis, Sakuntabhai et al (1999) subsequently identified 24 additional mutations in the ATP2A2

de 50% dintre acestea determinând apariția prematură a unui codon terminator ("stop"), cu afectarea unor domenii funcționale ale genei, astfel încât s-a considerat că transmiterea bolii s-ar produce printr-un mecanism de haplo-insuficiență [10,16].

Cu toate că mecanismul biochimic de producere a bolii este incomplet elucidat, există numeroase ipoteze în acest sens [1,4]. Astfel, în urma unui studiu realizat pe un model in vitro conținând o linie celulară fibroblastică cu 51 de mutații prezente în boala Darier, s-au constatat defecte în expresia proteică ATP2A2, hidroliza ATP, precum și în transportul, legare și cinetica moleculelor de calciu [4, 19]. În cadrul altor studii, s-a observat că agregatele proteice mutante SERCA2 ar produce suprasolicitarea reticulului endoplasmatic, cu eșuarea mecanismelor compensatorii, iar modificarea concentrației calciului ar perturba sinteza, plierea și traficul proteinelor desmozomale (îndeosebi desmoplakina), ce ar putea determina ulterior apoptoza celulelor [1,2,4, 20,21].

Până în prezent au fost identificate peste 130 de mutații familiale și sporadice ale genei ATP2A2 în rândul pacienților suferind de boala Darier, majoritatea fiind mutații de tip nonsens (50%) sau deleție și inserție (8%), ce determină sinteza unor proteine anormale structural, precum și mutații nonsens (12%) sau permutații (23%), rezultând în apariția prematură a unui codon "stop" și degradarea ARN-ului mesager, cu decodificare nonsens [2,4]. Totuși, datorită remarcării unei marcate variabilități fenotipice inter- și intrafamiliale a bolii, precum și a faptului că tentativele de realizare a unor corelații genotip-fenotip nu au produs rezultate satisfăcătoare, a fost sugerată posibilitatea existenței unor factori adiționali – genetici sau de mediu, ce ar influența atât producerea afecțiunii, cât și expresia sa clinică [2,4,10,17,18].

Din punct de vedere **clinic**, boala Darier este caracterizată prin apariția unei erupții pruriginoase alcătuită din *papule keratozice foliculare* galben-maronii, cu textură grăsoasă și suprafața aspră, adeseori verucoasă, cu tendința de a se grupa în plăci și placarde imprecis delimitate, cu distribuție simetrică specifică în regiunile seboreice – la nivelul extremității cefalice (tâmpile, frunte, șanțuri nazogeniene,

gene, more than 50% of them leading to a premature termination codon ("stop"), impairing functional domains of the gene, so it was considered that disease transmission could occur through a haploinsufficiency mechanism [10,16].

Although the biochemical mechanism of the disease is incompletely elucidated, numerous hypotheses exist in this regard [1,4]. Thus, as a result of a study conducted on an in vitro model containing a fibroblast cell line with 51 mutations present in Darier's disease, there have been found defects in ATP2A2 protein expression, ATP hydrolysis, as well as in calcium transport, binding and kinetics [4, 19]. In other studies, it was observed that mutant SERCA2 protein aggregates could cause stress to the endoplasmic reticulum, and modification of calcium concentration could disrupt desmosomal protein synthesis, folding and traffic (especially desmoplakin), which might subsequently cause cell apoptosis [1,2,4, 20,21].

So far, there have been identified more than 130 familial and sporadic ATP2A2 mutations among patients suffering from Darier's disease, mostly nonsense mutations (50%) or deletions and insertions (8%), which result in synthesis of structurally abnormal proteins, as well as nonsense mutations (12%) or permutations (23%) resulting in premature termination codons and nonsense mRNA decay [2,4]. However, due to observations of a marked inter- and intrafamilial phenotypic disease variability, and of the fact that attempts to achieve genotype-phenotype correlations have not produced satisfactory results, it was suggested that it was possible for additional factors to exist – albeit genetic or environmental, which could influence both disease occurrence, and its clinical expression [2,4,10,17,18].

From a **clinical** point of view, Darier's disease is characterized by the appearance of pruritic yellow-brown, *keratotic follicular papules*, with a greasy, rough-textured, often verrucous surface, that have a tendency to coalesce into imprecisely defined plaques, with a specific symmetrical distribution on seborrheic areas (temple, forehead, nasogenian folds, retrocervical, retroauricular), and on the trunk (presternal,

retroauricular, laterocervical) și la nivelul trunchiului (presternal, interscapulovertebral, periombilical și în regiunea sacrală) [1,2,4,5,6].

Aproximativ 80% dintre pacienți prezintă leziuni discrete localizate la nivelul pliurilor (axilar, submamar, inghino-perineal), deși în 10% din cazuri acestea pot evolua înspre forme vegetante, cu miros fetid [4,6,7].

Leziunile cutanate sunt adeseori însoțite de modificări unghiale tipice, precum striuri longitudinale, alternanță de benzi longitudinale eritematoase și albe, pahionichie cu unghii fragile și fisurate, marginea liberă crestată în "V" sau hiperkeratoză subunghială [1,2,3,4,6].

În circa 15% din cazuri pot fi remarcate și leziuni mucoase, afectând mucoasa bucală, limba, epiglota sau mucoasele faringiană, esofagiană, rectală și vulvară [1]. Cel mai frecvent este afectată mucoasa bucală, cu apariția unor papule albe ombilicate, ce pot conflua sau pot realiza un model în "piatră de pavaj", mimând leucoplakia, respectiv stomatita nicotinică; de asemenea, în unele cazuri se pot observa hipertrofie gingivală sau îngustarea subclinică și obstrucția glandelor salivare [1,4].

În literatura de specialitate, pe lângă forma clasică a bolii, au mai fost descrise o serie de variante clinice de keratoză foliculară, cum ar fi formele veziculo-buloase, erozive și buloase sau vegetante, precum și două variante particulare - forma acrală hemoragică și o formă localizată, segmentară a afecțiunii, caracterizată prin prezența nevilor epidermici diskeratozici acantolitici, dispuși de-a lungul liniilor Blaschko [1,2,10].

Afectarea palmo-plantară este întâlnită la 95% dintre pacienți, incluzând hiperkeratoză punctată palmo-plantară (80%), depresiuni palmare (80%), macule hemoragice (<10%) sau papule keratozice localizate la nivelul fețelor dorsale ale mâinilor și picioarelor (50%), acestea din urmă neputând fi deosebite clinic de leziunile din acrokeratoza veruciformă Hopf [1,2,4,6,10]. De altfel, în cadrul unor studii recente, au fost identificate o serie de mutații ale genei ATP2A2 în rândul pacienților suferind de acrokeratoză veruciformă Hopf, suprapunerea fenotipică sugerând faptul că aceasta din urmă ar putea reprezenta o formă localizată a bolii Darier [4,10].

interscapulovertebral, umbilicus and sacral area) [1,2,4,5,6].

Approximately 80% of patients present discrete flexural lesions (axillary, mammary, inguino-perineal), although these can evolve towards vegetant, malodorous forms in 10% of the cases [4,6,7].

Cutaneous lesions are often accompanied by typical nail changes, such as longitudinal ridges, alternating white and red longitudinal bands, pachyonychia with brittle and fissured nails, a "V"-shaped nick at the margin of the nail, or subungual hyperkeratosis [1,2,3,4,6].

In 15% of the cases there can be observed mucosal lesions, affecting the oral mucosa, tongue, epiglottis, and pharyngeal, esophageal, rectal or vulvar mucosae [1]. The most commonly affected is the oral mucosa, with the occurrence of white umbilicated papules, which may coalesce or realize a "cobblestone" pattern, mimicking leukoplakia or, respectively, nicotine stomatitis; also, in some cases, gingival hypertrophy or subclinical narrowing and obstruction of the salivary glands can be observed [1,4].

In addition to the classic form of the disease, a series of clinical variants of keratosis follicularis have been described in the specialty literature, such as vesiculobullous, erosive and bullous or vegetant forms, as well as two particular variants - the acral hemorrhagic form and a localized, segmental form of disease, characterized by the presence of acantholytic dyskeratotic epidermal naevi along the lines of Blaschko [1,2,10].

Palmoplantar involvement is seen in 95% of patients, including palmoplantar punctuated hyperkeratosis (80%), palmar pits (80%), hemorrhagic macules (<10%) or keratotic papules located on the dorsum of the hands and feet (50%), the latter being clinically indistinguishable from the lesions seen in acrokeratosis verruciformis of Hopf [1,2,4,6,10]. Moreover, in some recent studies, several mutations in the ATP2A2 gene have been identified among patients suffering from acrokeratosis verruciformis of Hopf, the phenotypic overlap suggesting that the latter could represent a localized form of Darier's disease [4,10].

Caz clinic

În lucrarea de față prezentăm cazul unei paciente în vârstă de 37 de ani, din mediul urban, cunoscută cu boală Basedow-Graves operată în urmă cu 8 ani (tiroidectomie subtotală), aflată în tratament de substituție tiroidiană cu levotiroxină 150 µg/zi, precum și cu dismenoree și oligomenoree post-partum, care a solicitat internarea în clinica noastră în urma apariției unei erupții papulare pruriginoase, hiperpigmentată, de culoare maroniu-negricioasă, debutată în urmă cu circa 13 ani, inițial axilar, extinsă ulterior și la nivelul extremității cefalice, toracelui și regiunii genitale.

Din antecedentele heredocolaterale ale pacientei reținem că tatăl acesteia suferă de diabet zaharat non-insulinodependent.

În privința antecedentelor personale fiziologice, de menționat că pacienta a dus la termen 2 sarcini, cu o evoluție normală a acestora și nașterea unor copii sănătoși, însă cu instalarea unor manifestări de tip dismenoree-oligomenoree post-partum (afirmativ în urma ultimei nașteri).

Clinical case

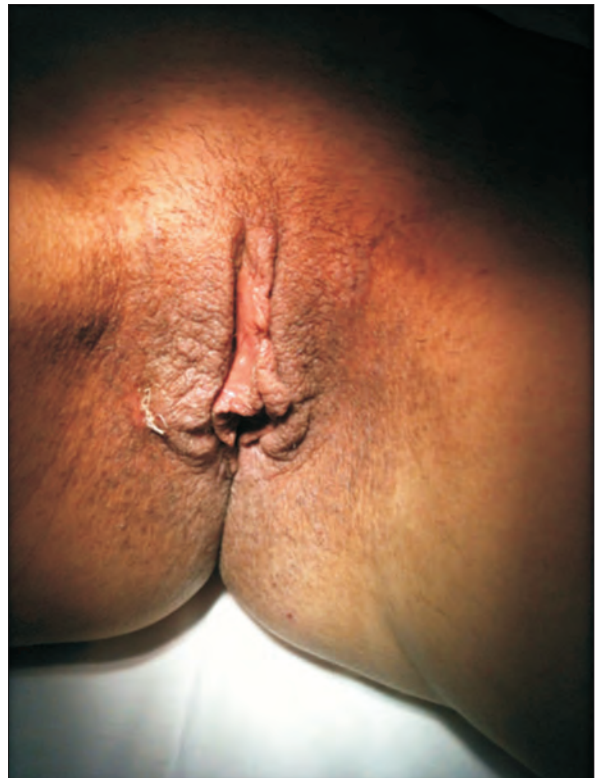
In the current paper we present the case of a 37-year-old female patient of urban provenience, known to suffer from Basedow-Graves disease that was surgically treated 8 years ago (subtotal thyroidectomy), undergoing thyroid substitution therapy with levothyroxine 150 mg/day, as well as with postpartum dysmenorrhea and oligomenorrhea, who requested admission into our clinic following the appearance of pruritic, hyperpigmented, brown-blackish, papular lesions, with an onset about 13 years ago, initially axillary and subsequently extended onto the cephalic extremity, thorax and genital area.

From the patient's family history, we report that her father is suffering from noninsulin-dependent diabetes mellitus.

Regarding the personal physiological background, we mention that the patient carried to term 2 normally-evolved pregnancies, giving birth to two healthy children, but that were followed by postpartum dysmenorrhea and oligomenorrhea (affirmatively after the last birth).

Fig. 1. Boala Darier - papule hiperkeratozice hiperpigmentate perianogenitale, cu tendință de extindere înspre mucoasa genitală

Fig. 1. Darier's disease - perianogenital hyperpigmented, hyperkeratotic papules, with a tendency to extend towards the genital mucosa



În privința stilului de viață și regimului igienico-dietetic, de reținut că pacienta este fumătoare (7PA), consumă cafea, neagă consumul de alcool și nu lucrează în mediu toxic.

La examenul clinic dermatologic a fost remarcată o erupție pruriginoasă hiperpigmentară maroniu-negricioasă, pe alocuri cu striuri albe, alcătuită din papule hiperkeratozice rugoase, acoperite de scuamo-cruste aderente, cu tendința de confluaire în plăci și placarde de dimensiuni variabile, cu contur neregulat, relativ bine delimitate, localizate la nivelul extremității cefalice (față, gât), axilar bilateral, toracelui anterior și perianogenital, cu tendința de extindere înspre mucoasa genitală. La nivelul scalpului se remarcă discret eritem și scuame gălbui, grăsoase.

La examenul clinic general s-a constatat prezența unei minime exoftalmii și a hipertelorismului ocular, un indice de masă corporală în limite normale (IMC = 21.1. kg/m²), precum și multiple adenopatii de consistență fermă, neaderente și nedureroase, după cum urmează: laterocervicale bilaterale (3/1.5 cm dreapta, 2/1 cm stânga), retroauriculare bilaterale (1/0.7 cm dreapta, 0.7/0.3 cm stânga), axilară dreaptă (3.5/2 cm) și multiple adenopatii inghinale bilaterale cu dimensiuni sub 1 cm. La examenul clinic al aparatului respirator s-au evidențiat un murmur vezicular înăsprit bilateral, diminuat la nivelul hemitoracelui drept, raluri crepitante înmulțite "în ploaie" după tuse în baza câmpului pulmonar drept și tuse cu expectorație muco-purulentă. Examenul clinic al aparatului cardiovascular a relevat o matitate cardiacă în limite normale, ritm de galop al zgomotelor cardiace, fără sufluri valvulare, TA = 123/70 mmHg, AV = 85 bpm. Examenul aparatului digestiv nu a evidențiat modificări clinice, însă pacienta a acuzat pirozis și meteorism abdominal apărute postprandial. În privința ritmului somn-veghe, adaptării la variații termice și statusului psiho-emoțional, nu au putut fi remarcate manifestări sugestive pentru un dezechilibru hormonal. Totodată, s-a evidențiat un grad minim de retard mental. În rest, examenul clinic general a fost în limite normale.

În ceea ce privește explorările paraclinice, hemoleucograma completă a evidențiat leucocitoză (12.200/μl) cu neutrofilie (7900/ μl), iar la

Concerning the lifestyle and hygienic-dietary regimen, we report that the patient is a smoker (7PY), consumes coffee, denies alcohol consumption and does not work in a toxic environment.

Upon dermatological clinical exam, we observed pruritic, hyperpigmented, brown-blackish lesion with patchy white streaks, consisting of rough hyperkeratotic papules covered by adherent scales, with a tendency to coalesce into irregularly-shaped, relatively well-defined plaques of variable dimensions, located on the cephalic extremity (face, neck), axillary bilaterally, anterior thorax and perianogenital, tending to extend towards the genital mucosa. On the scalp, a discrete erythema and greasy yellow scales were noticed.

General physical exam revealed the presence of minimal exophthalmia and ocular hypertelorism, a body mass index within normal range (BMI = 21.1. kg/m²), as well as multiple firm, mobile, painless adenopathies, as follows: laterocervical bilaterally (right 3/1.5 cm, left 2/1 cm), retroauricular bilaterally (right 1/0.7 cm, left 0.7/0.3 cm), right axillary (3.5/2 cm) and several bilateral inguinal adenopathies sized under 1 cm. Examination of the respiratory system revealed a decreased vesicular murmur in the right hemithorax, with a rough tonality bilaterally, crackles multiplied by coughing in the right pulmonary field, and coughing with mucopurulent sputum. Clinical examination of the cardiovascular system revealed a cardiac dullness within normal range, a gallop rhythm of the heart sounds, absence of valvular murmurs, BP=123/70 mmHg, HR=85 bpm. Examination of the digestive system showed no clinical changes, but the patient accused postprandial pyrosis and abdominal meteorism. In respect of the circadian rhythm, thermoregulation and psycho-emotional status, there could not be observed any manifestations suggesting a hormonal imbalance. Concurrently, a minimum degree of mental retardation was noticed. Otherwise, general physical examination was within normal range.

Regarding paraclinical examinations, the complete blood count revealed leukocytosis (12.200/μl) with neutrophilia (7900/ μl), and urine analysis showed microscopic hematuria (25RBC/HPF).

sumarul de urină s-a constatat hematurie microscopică (25 eritrocite/câmp).

În urma efectuării anamnezei și a examenului clinic obiectiv, a fost stabilit diagnosticul de prezumție de acanthosis nigricans tip 2, în contextul tulburărilor endocrine asociate. Totodată, manifestările respiratorii au fost considerate de natură infecțioasă virală, concluzie susținută de modificările paraclinice (leucocitoză cu neutrofilie), iar tulburarea de ritm cardiac s-a suspectat a fi în relație cu tratamentul de substituție tiroidiană urmat de pacientă.

Discuții

Evaluarea paraclinică a pacienților cu boală Darier include efectuarea *examenului histopatologic* al piesei prelevate prin intermediul biopsiei cutanate, precum și recomandarea *cartografierii genetice*, în vederea evidențierii mutațiilor genei ATP2A2 [4].

În cazul pacientei prezentate, examenul histopatologic al materialului bioptic prelevat de la nivelul toracelui anterior, respectiv de la nivel genital a relevat marcată hiperkeratoză, focal cu formare de dopuri keratozice foliculare, marcată acantoză și papilomatoză. La mai multe niveluri au fost constatate zone de acantoliză, cu formare de lacune/spații de clivaj suprabazale, cu peretele inferior neregulat, acoperit de puține rânduri de celule bazale, precum și alte zone de clivaj mărginite inferior de proeminențe papilare dermale tapetate de celule bazale epidermale; intralacunar și la nivelul stratului cornos, s-au observat celule diskeratotice cu citoplasmă puțină și nuclei de talie mică (corpi tip "grains"). La nivelul straturilor spinoase superficiale, au fost remarcate depozite intracitoplasmatică de keratohialin și celule diskeratotice mari, cu nucleu rotund, central și halou clar perinuclear ("corps ronds"). La nivel dermal s-a evidențiat moderat infiltrat inflamator cronic, limfocitar, cu numeroase melanofage.

Diagnosticul keratozei foliculare este orientat de către informațiile relevate de anamneză (antecedente heredocolaterale și personale, debut, evoluție), precum și de către aspectul clinic, însă confirmarea unui diagnostic de certitudine are la bază rezultatele examenului anotomopatologic [4,8], la fel ca și în cazul pacientei prezentate în lucrarea de față –

After conducting the anamnesis and the objective clinical exam, a presumption diagnosis of acanthosis nigricans type 2 was established, in the context of the associated endocrine disorders. At the same time, the respiratory manifestations were considered to be most likely of viral origin, a conclusion that was supported by laboratory changes (leukocytosis with neutrophilia), and the cardiac dysrhythmia was suspected to be related to the thyroid substitution therapy that the patient was ongoing.

Discussions

The **paraclinical evaluation** of Darier disease patients includes the *histopathological exam* of the tissue sample obtained by performing a skin biopsy, as well as the recommendation of *genetic mapping*, in order to identify mutations in the ATP2A2 gene [4].

In regards to the presented patient, the histopathological exam of the biopsy material taken from the anterior thorax, respectively from the genital area revealed marked hyperkeratosis, with focal formation of follicular keratotic plugs, as well as marked acanthosis and papillomatosis. Acantholytic regions could be observed at several levels, forming lacunae/ suprabasal cleavage areas with an irregular inferior wall covered by a few rows of basal cells, as well as other cleavage areas inferiorly bordered by dermal papillary projections lined with epidermal basal cells; within the lacunae and in the stratum corneum, dyskeratotic cells with condensed cytoplasm and small nuclei ("corps grains") were observed. Intracytoplasmic keratohyalin deposits and large dyskeratotic cells with round, central nucleus and a clear perinuclear halo ("corps ronds") were noticed in the superficial spinous layers. A chronic lymphocytic inflammatory infiltrate was evidenced in the dermis.

The **diagnosis** of keratosis follicularis is oriented by the information revealed by anamnesis (family and personal history, onset, evolution), as well as by the clinical appearance, but the confirmation of a certainty diagnosis is based upon the results of the histopathologic exam [4,8], just like in the case of the patient presented in the current paper – the highlighted histopathologic findings being characteristic of Darier's disease, although some joint features

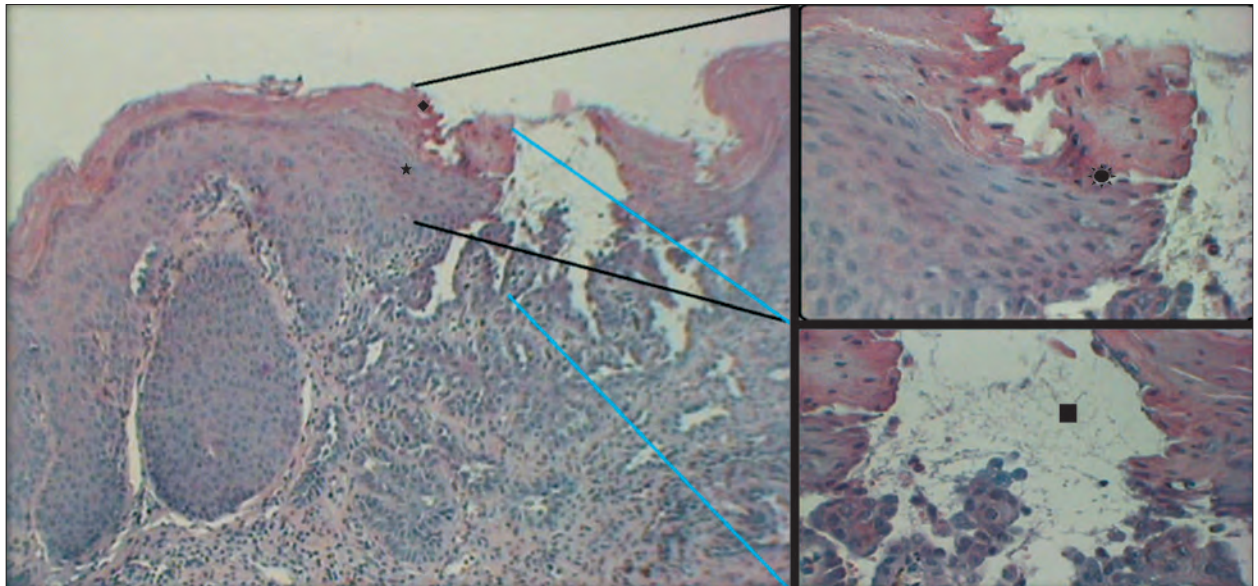


Fig. 2. Boala Darier, hematoxilină-eozină (HE, lupă, detaliu – obiectiv 40x): hiperkeratoză (◆), acantoză (★), diskeratoză + corpi tip "grains" (★), acantoliză + lacună suprabazală (■)
Fig. 2. Darier disease, hematoxylin-eosin (HE, magnifying glass, detail - 40x): hyperkeratosis (◆), acanthosis (★), dyskeratosis + "corps grains" (★), acantholysis + suprabasal lacuna (■)

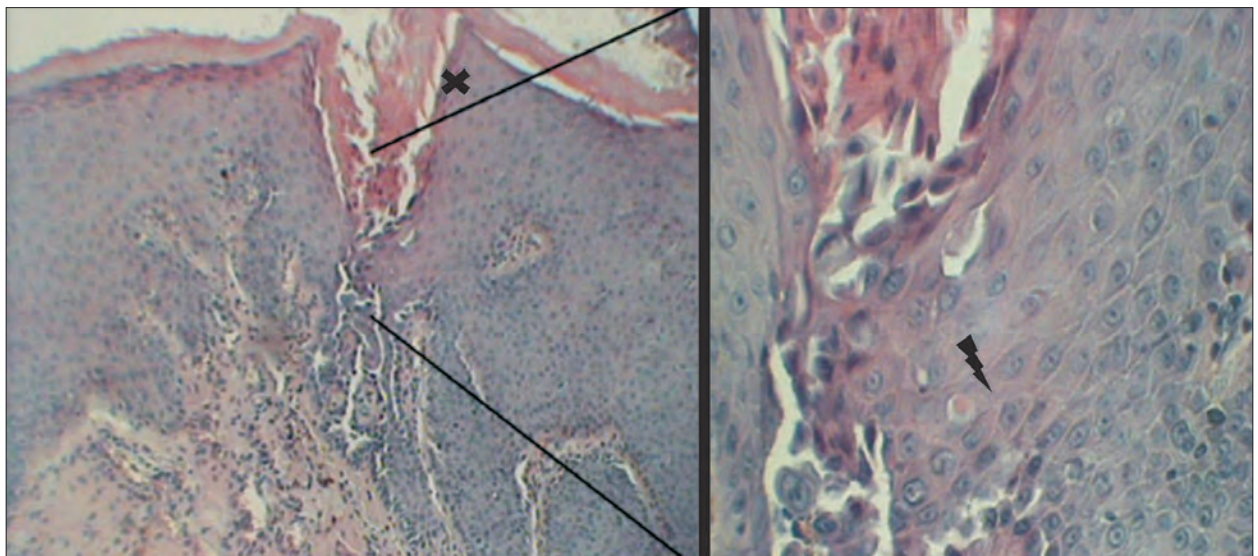


Fig. 3. Boala Darier, HE (10x,40x): dop keratozic folicular, acantoză (✕); corpi "ronds" (⚡)
Fig. 3. Darier disease, HE (10x,40x): follicular keratotic plug, acanthosis(✕); "corp ronds" (⚡)

modificările histopatologice evidențiate fiind caracteristice bolii Darier, deși au putut fi remarcate și trăsături comune cu acanthosis nigricans (hiperkeratoză, papilomatoză, acantoză, prezența pigmentului melanic dermal).

with acanthosis nigricans could be observed (hyperkeratosis, papillomatosis, acanthosis, the presence of dermal melanic pigment).

The **differential diagnosis** of keratosis follicularis includes various disorders, depending on the clinical expression of the

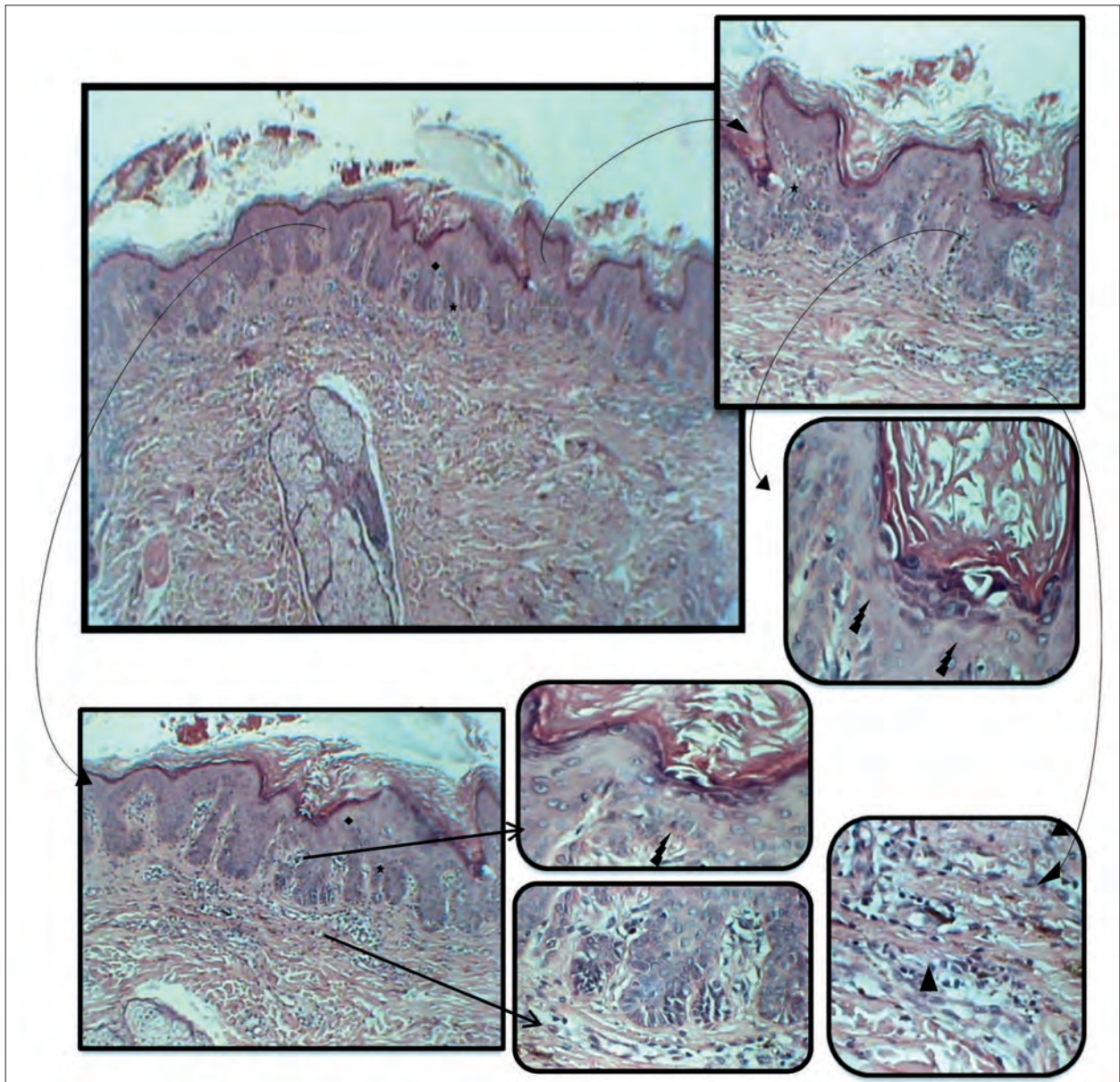


Fig. 4. HE, 4x: papilomatoză hiperkeratoză (◆); acantoză (★) papillomatosis, hyperkeratosis (◆), acanthosis (★)
 jos: detalii 10x, 40x - corpi "ronds" (⚡) down: details 10x, 40x - "corp ronds" (⚡)

sus, jos: detalii/up, down: details 10x, 40x - "corp ronds" (⚡), melanofage/melanophages(▲)

Fig. 4. HE, 4x: papilomatoză hiperkeratoză (◆); acantoză (★) papillomatosis, hyperkeratosis (◆), acanthosis (★)
 jos: detalii 10x, 40x - corpi "ronds" (⚡) down: details 10x, 40x - "corp ronds" (⚡)

sus, jos: detalii/up, down: details 10x, 40x - "corp ronds" (⚡), melanofage/melanophages(▲)

Diagnosticul diferențial al keratozei foliculare include afecțiuni variate, în funcție de manifestările clinice ale bolii. Astfel, *forma clasică* trebuie distinsă de dermatita seboreică, keratozele seboreice, acnee sau de eczema discoidă, iar leziunile de la nivelul pliurilor se pot asemăna celor observate în intertrigo-ul candidozic submamar, acanthosis nigricans sau boala Dowling Degos; *forma veziculo-buloasă* poate mima dermatoza acantolitică tranzitorie (boala Grover), *forma vegetantă* poate simula un pemfigus vegetant, iar în *forma acrală* se impune adeseori diagnosticul diferențial cu acrokeratoza veruciformă Hopf, deși leziunile pot fi similare și verucilor plane^[1,2,4]. Nu în ultimul rând, *formele erozive și buloase* trebuie deosebite de pemfigusul benign familial Hailey-Hailey, pemfigusul vulgar, histiocitoza cu celule Langerhans și infecțiile candidozice sau bacteriene (impetigo)^[2]. De reținut suprapunerea clinică dintre boala Darier și pemfigusul benign familial Hailey-Hailey - singurele genodermatoze autosomal dominante cauzate de anomalii ale ATP-azei calciu-dependente, unii autori considerând că boala Hailey-Hailey ar reprezenta o variantă clinică buloasă a keratozei foliculare^[10].

Tratamentul bolii Darier prezintă un caracter paliativ și include metode de profilaxie (fotoprotecție, emoliente, anti-inflamatoare și antiseptice locale), terapia medicamentoasă topică și sistemică (retinoizi aromatici, corticoizi, 5-fluorouracil), precum și multiple alternative chirurgicale (dermabraziune, electroterapie, tratament laser, terapie fotodinamică, excizie chirurgicală)^[1,2,4].

În privința cazului prezentat, pacienta a beneficiat de tratament topic cu o soluție pe bază de fluocinolon, allantoină și dimetilsulfoxid, menținut până la obținerea rezultatului examenului histopatologic, iar evoluția a fost satisfăcătoare, cu diminuarea pruritului, însă fără a putea fi remarcate modificări semnificative ale leziunilor cutanate.

Pe durata internării s-a putut remarca și remiterea virozei respiratorii, în urma instituirii unui tratament anti-inflamator (paracetamol), expectorant (erdosteina) și a antibioterapiei profilactice (amoxicilină 500 mg/acid clavulanic 125 mg).

La externare, pacienta a primit recomandarea respectării unui regim igienico-dietetic adecvat,

disease. Thus, the *classic form* must be distinguished from seborrheic dermatitis, seborrheic keratosis, acne or discoid eczema, and flexural lesions may resemble submammary candida intertrigo, acanthosis nigricans or Dowling Degos disease; the *vesiculo bullous form* may mimic transient acantholytic dermatosis (Grover disease), the *vegetant form* can simulate pemphigus vegetans, and the acral form often imposes a differential diagnosis with acrokeratosis verruciformis of Hopf, although lesions may be similar to verruca plana^[1,2,4]. Lastly, *erosive and bullous forms* must be distinguished from Hailey-Hailey benign familial pemphigus, pemphigus vulgaris, Langerhans cell histiocytosis, and candidal or bacterial infections (impetigo)^[2]. It is important to keep in mind the clinical overlap between Darier's disease and Hailey-Hailey benign familial pemphigus - the only autosomal dominant genodermatoses caused by abnormalities of the calcium ATPase, some authors considering that Hailey-Hailey disease might represent a bullous clinical variant of keratosis follicularis^[10].

The **treatment** of Darier disease presents a palliative character and includes prevention methods (photoprotection, emollients, local anti-inflammatory and antiseptic agents), topical and systemic medical therapy (aromatic retinoids, corticosteroids, 5-fluorouracil), and also multiple surgical alternatives (dermabrasion, electrotherapy, laser treatment, photodynamic therapy, surgical excision)^[1,2,4].

Regarding the presented case, the patient received topical treatment with a fluocinolon, allantoin and dimethyl sulfoxide-based agent, which was maintained until the results of the histopathological exam were obtained, and the evolution was satisfactory, with a diminishment of the pruritus, although no significant changes of the cutaneous lesions could be noted.

During the hospitalization period, remission of the respiratory viral infection was also observed, following anti-inflammatory (paracetamol) and mucolytic (erdosteine) treatment, and also prophylactic antibiotherapy (amoxicillin 500 mg/clavulanic acid 125 mg).

At discharge, the patient received the recommendation to abide by an adequate hygienic-dietary regimen, including permanent

incluzând fotoprotecție permanentă, evitarea expunerii la radiații UV, intemperii și infecții intercurrente, a traumatismelor și stresului psihemoțional, precum și interzicerea fumatului. De asemenea, a fost menționată importanța continuării tratamentului dermatologic recomandat și a tratamentului propriu cu viză endocrinologică, cu indicația efectuării unor reevaluări clinico-paraclinice și terapeutice periodice, precum și a unor controale urologic, gastroenterologic și cardiologic vizând hematuria microscopică, respectiv acuzele digestive și tulburarea de ritm decelată la auscultația cardiacă. Nu în ultimul rând, a fost recomandată efectuarea unei tomografii computerizate toraco-abdomino-pelvine, în vederea evaluării multiplelor adenopatii constatate la examenul clinic obiectiv.

Odată cu obținerea rezultatului examenului histopatologic, a fost propusă o schemă terapeutică cu retinoizi topici și sistemici, însă, datorită faptului că pacienta a refuzat administrarea de acitretin, s-a optat pentru asocierea dintre aplicarea locală de tretinoin și tratamentul sistemic cu vitamină A (150.000 U.I./zi).

Evoluția bolii Darier este cronică, recidivantă, variabilă din punctul de vedere al severității, la unii pacienți constatându-se ameliorarea manifestărilor clinice odată cu înaintarea în vârstă, în timp ce în alte cazuri a fost raportat fenomenul opus [2,7].

Complicațiile afecțiunii sunt îndeosebi de natură infecțioasă, în rândul pacienților cu boală Darier remarcându-se o susceptibilitate crescută pentru infecții cutanate virale (virus herpes simplex și poxvirus) sau piodermite [2,4]. Îngustarea subclinică și obstrucția glandelor salivare pot determina stază, cu tumefierea recurentă a acestora, creând condiții favorabile pentru apariția litiarei glandelor salivare [1,22]. De asemenea, rareori, a fost raportată prezența unor ulcerării corneene recidivante, ce au evoluat înspre perforație [2].

Nu în ultimul rând, trebuie amintită asocierea keratozei foliculare cu o serie de **comorbidități** de natură neuropsihiatrică (tulburări de învățare, retard mental, boală bipolară, schizofrenie, epilepsie) și anomalii osoase variate (cel mai frecvent, chisturi asimptomatice ale oaselor

photoprotection, avoiding exposure to UV radiation, adverse climatic conditions, intercurrent infections, local trauma and psycho-emotional stress, as well as prohibition of smoking. Also, the importance of continuing both the suggested dermatological treatment and her endocrinologically-targeted therapy was mentioned, with the indication of periodic clinical and paraclinical reevaluation, as well as urological, gastroenterological and cardiological specialized consultations, regarding the microscopic hematuria, respectively the digestive complaints and the dysrhythmia detected during cardiac auscultation. Not the least, it was recommended that a thoraco-abdomino-pelvic CT scan would be performed, in order to assess the multiple adenopathies detected upon the objective physical examination.

Once the result of the histopathological exam was obtained, a therapeutic course consisting of topical and systemic retinoids was proposed; however, due to the fact that the patient refused administering acitretin, we opted for the association of topical tretinoin and systemic vitamin A treatment (150.000 I.U./day).

The **evolution** of Darier's disease is chronic, recurrent, variable in terms of severity, in some patients an improvement of clinical manifestations being ascertained with age, while in other cases the opposite phenomenon was reported [2,7].

The complications of the disease are particularly of an infectious nature, an increased susceptibility to viral cutaneous infections (herpes simplex virus or pox virus) being noticed among patients with Darier disease [2,4]. Subclinical narrowing and obstruction of the salivary glands can determine stasis, with their recurrent swelling, creating favorable conditions for the occurrence of salivary gland lithiasis [1,22]. Also, the presence of recurrent corneal ulcers, evolving towards perforation, has rarely been reported [2].

Lastly, it must be noted that keratosis follicularis can be associated with a series of **comorbidities** of a neuropsychiatric nature (learning disorders, mental retardation, bipolar disorder, schizophrenia, epilepsy) and various bone abnormalities (most commonly, asymptomatic cysts of the long bones) [1,2,4,10,22]. It

lungi) [1,2,4,10,22]. Este important de menționat că, în cadrul unui studiu efectuat pe o populație de șoareci transgenici cu haploinsuficiență SERCA2, au fost constatate tulburări ale contractilității cardiace și o incidență crescută a carcinoamelor scuamocelulare – îndeosebi gastrointestinale, deși aceste descoperiri nu corespund celor întâlnite în rândul pacienților suferind de boală Darier [1].

Prognosticul vital al pacienților cu boală Darier este bun, aceștia prezentând o speranță de viață similară populației generale, cu excepția situațiilor când dificultățile întâlnite în stabilirea diagnosticului de certitudine, cu instituirea tardivă a tratamentului adecvat, conduc către o evoluție fatală a complicațiilor infecțioase [4].

De reținut faptul că simptomatologia și manifestările clinice ale bolii – cu precădere pruritul sau aspectul și mirosul fetid al leziunilor vegetante, precum și afecțiunile asociate din sfera neuropsihiatrică, determină un disconfort psihosocial deloc neglijabil și pot influența capacitatea de desfășurare a activităților cotidiene, afectând calitatea vieții pacienților [4].

În cazul pacientei prezentate, se poate estima un prognostic vital bun, însă observațiile legate de evoluția afecțiunii nu sunt semnificative, întrucât bolnava a dat dovadă de o slabă complianță, nerespectând recomandarea re-evaluării periodice.

Concluzii

Boala Darier reprezintă o tulburare de keratinizare rară, cu evoluție cronică, transmisă autosomal dominant, cauzată de mutații ale genei ATP2A2, ce codifică ATP-aza Ca^{2+} -dependentă a reticulului sarco/endoplasmatic (SERCA2), rezultând în tulburări ale transportului intracelular al calciului și semnalizării calciu-dependente [1,2,3,4]. Afecțiunea este frecvent asociată cu tulburări de ordin neuropsihiatric, iar evidențierea expresiei SERCA2 la nivel cerebral, precum și remarcarea importanței semnalizării calciu-dependente neuronale, au atras atenția asupra relației dintre afecțiunile dermatologice și cele neuropsihiatrice – mai exact asupra posibilității ca acestea să reprezinte expresia aceleiași anomalii genetice, problematică ce a fost ridicată adeseori în literatura de specialitate [2].

is important to mention that, in a study conducted on a population of transgenic mice haploinsufficient for SERCA2, impaired cardiac contractility and an increased incidence of squamous cell carcinomas - particularly gastrointestinal, were observed, although these findings do not correspond to those encountered among patients suffering from Darier's disease [1].

Vital prognosis of patients with Darier disease is a good one, with a life expectancy similar to the general population, except for situations when the difficulties encountered in ascertaining a certainty diagnosis, with belated establishment of the appropriate treatment, lead towards a fatal evolution of infectious complications [4].

It is retainable that the symptomatology and clinical manifestations of the disease – especially the pruritus and the malodorous vegetant lesions, as well as the associated neuropsychiatric disorders, determine a psychosocial discomfort that cannot be taken lightly, and may affect the ability to conduct daily activities, affecting the patients' quality of life [4].

In the case of the presented patient, a good vital prognosis can be estimated, but observations related to the evolution of the disease are not significant, since the patient showed poor compliance, disregarding the recommendation of regular reevaluation.

Conclusions

Darier's disease is a rare chronic keratinization disorder with an autosomal dominant transmission, which is caused by mutations in the ATP2A2 gene that encodes the Sarco/Endoplasmic Reticulum Ca^{2+} -ATPase type 2 isoform (SERCA2), resulting in impairment of intracellular transport of calcium and of the calcium-signaling pathway [1,2,3,4]. The disorder is frequently associated with neuropsychiatric conditions, and evidencing SERCA2 cerebral expression, as well as observing the importance of the neuronal calcium-signaling pathway, have drawn attention to the relationship between cutaneous diseases and neuropsychiatric disorders – namely the possibility that they represent an expression of the same genetic

Aceste observații, alături de constatarea suprapunerii clinice a bolii Darier cu alte genodermatoze (acrokeratoza veruciformă Hopf, pemfigusul benign familial Hailey-Hailey), sunt de natură să stimuleze interesul medical în vederea investigării genetice suplimentare a afecțiunii.

Cazul de față a fost prezentat datorită rarității bolii, particularității manifestărilor clinice, cu afectarea pliurilor și mucoasei genitale asemănătoare acanthosis nigricans, precum și din cauza asocierii unor tulburări de natură neuroendocrină, cardiacă și gastroenterologică (minim retard mental, antecedente de boală Basedow-Graves operată, aflată în tratament de substituție tiroidiană, dismenoree și oligomenoree post-partum, ritm cardiac de galop, pirozis și meteorism abdominal apărute postprandial).

anomalies, an issue that has often been raised in specialty literature^[2].

These findings, along with the acknowledgement of the clinical overlap between Darier's disease and other genodermatoses (acrokeratosis verruciformis of Hopf, Hailey-Hailey benign familial pemphigus), are capable of stimulating medical interest towards further genetic investigation of this condition.

The current case was presented due to the rarity of the disease, the particularity of clinical manifestations, affecting flexural regions and the genital mucosa in a fashion similar to acanthosis nigricans, and because of the association with neuroendocrine, cardiac and gastroenterological disorders (minimum mental retardation, a history of operated Basedow-Graves disease undergoing thyroid substitution therapy, postpartum dysmenorrhea and oligomenorrhea, gallop cardiac rhythm, postprandial pyrosis and meteorism).

Bibliografie/Bibliography

1. *Rook's Textbook of Dermatology, 8th ed.* Disorders of Keratinization. Darier's Disease and Related Disorders. Darier's disease. Wiley-Blackwell Publishing, Oxford 2010; I:19.81-6.
2. *Fitzpatrick's Dermatology in General Medicine, 7th ed.* Acantholytic Disorders of the Skin: Darier-White Disease, Acrokeratosis Verruciformis, Grover Disease, and Hailey-Hailey Disease. Darier-White Disease. McGraw-Hill Medical, Chicago 2008; 7(49):432-42.
3. *Andrews' Disease of the Skin. Clinical Dermatology, 8th ed.* Genodermatoses and Congenital Anomalies. Darier's Disease (Keratosis Follicularis, Darier-White Disease). W.B. Saunders Company, Philadelphia 1990; 27:567-8.
4. Pui-Yan Kwok, Jillian Wong Millsop. Keratosis Follicularis (Darier Disease). *Medscape Reference* 2014; emedicine.medscape.com.
5. Dimitrescu Alexandru. *Dermatologie*. Genodermatozele. Boala lui Darier (diskeratoza foliculară). Ed. Național, Colecția Medicul de Familie, București 1997; XV:164.
6. Diaconu Justin-Dumitru, Oana Andreia Coman, Benea Vasile, *Tratat de Terapeutică Dermato-venerologică*. Tulburările de keratinizare. Boala Darier. Ed. Viața Medicală Românească, București 2002; XIX.3:586-7.
7. Evelyn B. Kelly, *Encyclopedia of Human Genetics and Disease*. Darier Disease (DAR). Greenwood, California 2013; I:186-7.
8. *Fitzpatrick's Color Atlas of Dermatology, 6th ed.* Miscellaneous Epidermal Disorders. Darier Disease. McGraw-Hill Medical, Chicago 2009; I(5):90-2.
9. Fong G, Capaldi L, Sweeney SM, Wiss K, Mahalingam M. Congenital Darier disease. *J Am Acad Dermatol*. Aug 2008;59(2 Suppl 1):S50-1.
10. Victor A. McKusick, Cassandra L. Kniffin. Darier-White Disease; DAR. *Online Mendelian Inheritance in Man, Johns Hopkins University*, 2012; <http://www.omim.org/entry/124200#editHistory-shutter>.
11. Samuel M. Peck, Louis Chargin, Harry Sobotka. Keratosis Follicularis (Darier's Disease). A Vitamin A Deficiency Disease. *Arch Derm Syphilol*. 1941; 43(2):223-9.
12. Ikeda, S., Shigihara, T., Ogawa, H., Haake, A., Polakowska, R., Roublevskaia, I., Wakem, P., Goldsmith, L. A., Epstein, E., Jr. Narrowing of the Darier disease gene interval on chromosome 12q. (Letter) *J. Invest. Derm.* 1998; 110: 847-848.

13. Monk, S., Sakuntabhai, A., Carter, S. A., Bryce, S. D., Cox, R., Harrington, L., Levy, E., Ruiz-Perez, V. L., Katsantoni, E., Kodvawala, A., Munro, C. S., Burge, S., Larregue, M., Nagy, G., Rees, J. L., Lathrop, M., Monaco, A. P., Strachan, T., Hovnanian, A. Refined genetic mapping of the Darier locus to a less than 1-cM region of chromosome 12q24.1, and construction of a complete, high-resolution P1 artificial chromosome/bacterial artificial chromosome contig of the critical region. *Am. J. Hum. Genet.* 1998; 62: 890-903.
14. Sakuntabhai, A., Ruiz-Perez, V., Carter, S., Jacobsen, N., Burge, S., Monk, S., Smith, M., Munro, C. S., O'Donovan, M., Craddock, N., Kucherlapati, R., Rees, J. L., Owen, M., Lathrop, G. M., Monaco, A. P., Strachan, T., Hovnanian, A. Mutations in ATP2A2, encoding a Ca(2+) pump, cause Darier disease. *Nature Genet.* 1999; 21: 271-277.
15. Peacocke, M., Christiano, A. M. Bumps and pumps, SERCA 1999. *Nature Genet.* 1999; 21: 252-253.
16. Sakuntabhai, A., Burge, S., Monk, S., Hovnanian, H. Spectrum of novel ATP2A2 mutations in patients with Darier's disease. *Hum. Molec. Genet.* 1999;8: 1611-1619.
17. Onozuka T, Sawamura D, Yokota K, Shimizu H. Mutational analysis of the ATP2A2 gene in two Darier disease families with intrafamilial variability. *Br J Dermatol.* Apr 2004;150(4):652-7.
18. Bchetnia M, Charfeddine C, Kassar S, Zribi H, Guettiti HT, Ellouze F. Clinical and mutational heterogeneity of Darier disease in Tunisian families. *Arch Dermatol.* Jun 2009;145(6):654-6.
19. Miyachi Y, Daiho T, Yamasaki K, et al. Comprehensive analysis of expression and function of 51 sarco(endo)plasmic reticulum Ca2+-ATPase mutants associated with Darier disease. *J Biol Chem.* Aug 11 2006;281(32):22882-95.
20. Wang Y, Bruce AT, Tu C, et al. Protein aggregation of SERCA2 mutants associated with Darier disease elicits ER stress and apoptosis in keratinocytes. *J Cell Sci.* Nov 2011;124:3568-80.
21. Dhitavat J, Cobbold C, Leslie N, Burge S, Hovnanian A. Impaired trafficking of the desmoplakins in cultured Darier's disease keratinocytes. *J Invest Dermatol.* Dec 2003;121(6):1349-55
22. Cihangir Aliğağoğlu, Ali Yhsan Güleç, Ümran Yıldırym, Hülya Albayrak. Is Pruritus Trigger Bandlike Pattern Darier Disease: Positive Koebner Phenomenon?. *Eur J Gen Med.* 2007; 4(2):95-7.

Conflict de interese
NEDECLARATE

Conflict of interest
NONE DECLARED

Adresa de corespondență: Spitalul Clinic de Boli Infecțioase și Tropicale "Dr. Victor Babeș", Secția Clinică Dermatologie, Șoseaua Mihai Bravu nr. 281, Sector 3, București, Tel.: 021.317.27.27

Correspondance address: The Clinical Hospital of Infectious and Tropical Diseases "Dr. Victor Babeș", Department of Dermatology, Șoseaua Mihai Bravu nr. 281, Sector 3, Bucharest, Phone: 021.317.27.27